Digitized by the Internet Archive
in 2015

https://archive.org/details/b2146294x

AUS DEM INSTITUTE
FÜR ALLGEMEINE UND EXPERIMENTELLE PATHOLOGIE IN WIEN.

UNTERSUCHUNGEN

ÜBER

DEN FEINEREN BAU DER NETZHAUT

VON

Dr. M. BORYSIEKIEWICZ
DOCENT AN DER K. K. UNIVERSITÄT IN WIEN.

MIT 91 IN DEN TEXT GEDRUCKTEN ABBILDUNGEN.

LEIPZIG UND WIEN.
TOEPLITZ & DEUTICKE.
1887.

I. Einleitung.

Am 27. März 1883 habe ich in einer vorläufigen Mittheilung[1] Bericht erstattet über die Untersuchung der Netzhaut eines Tigers, eines Leoparden und eines Silberlöwen. Bei den zwei zuerst genannten Thieren ergab sich an Stelle der Stäbchenschicht eine eigenthümliche Gewebsformation, eine Formation, welche meinen Erwartungen nicht entsprach. Ich musste also der Annahme Raum geben, dass die Untersuchung beider Thiere, über deren gutes Sehvermögen unmittelbar vor dem Tode kein Zweifel obwalten konnte, der herrschenden Lehre über die Function der Stäbchen nicht günstig sei. Es lag nicht ganz ferne, daran zu denken, dass diese Thiere, über deren Netzhaut bis dahin gar keine Studien bekannt geworden waren, sich in Bezug auf ihr Stäbchenorgan anders verhalten, als es gemeinhin gelehrt wird. Die Untersuchung der Netzhaut des Silberlöwen hatte aber die Anwesenheit des Stäbchenorgans erkennen lassen, und indem ich auch dieser Thatsache in der vorläufigen Mittheilung Ausdruck gab, wies ich darauf hin, dass die Angelegenheit noch einer weiteren Prüfung bedürftig sei.

Bald darauf habe ich in Erfahrung gebracht, dass sich das Stäbchenorgan sowohl beim Tiger wie beim Leoparden als auch bei anderen Thierformen und selbst beim Menschen in der Ueberosmiumsäure anders verhalte wie in der Chromsäure. Die Augen, über welche ich in der vorläufigen Mittheilung Bericht erstattet habe, waren 6 bis 8 Stunden nach dem Tode der Thiere in Müller'sche Flüssigkeit gelegt worden. In der

weiteren Untersuchung habe ich, wie sich aus meiner Darstellung der Methoden ergibt, dafür gesorgt, dass die Augen möglichst bald nach dem Eintritt des Todes, ja womöglich ex vivo exstirpirt und dann sofort lege artis entweder in Ueberosmiumsäurelösung oder in Müller'scher Flüssigkeit oder $^1/_{10}$procentiger Chromsäurelösung aufbewahrt werden. Indem sich nun Verschiedenheiten in der Formation der Stäbchenschicht je nach der Härtungsmethode ergeben haben, ist die Vermuthung nahegelegt worden, dass die Stäbchenschicht je nach dem Reagens, in welchem sie abstirbt, differente Bilder zeigt.

Die Thatsache, dass das Absterben von Geweben und namentlich von Nervengeweben in verschiedenen Reagentien verschiedene Gestalten zur Ansicht bringt, steht nicht ohne Beispiel da. Es wird jetzt ziemlich allgemein anerkannt, dass das knorrige Gerüste, welches Kühne und Ewald am peripheren markhaltigen Nerven aufgedeckt haben, nicht nur in vivo nicht existire, sondern dass es beim Absterben des Nerven in Ueberosmiumsäure nicht sichtbar werde. Pertik, ein Schüler Waldeyer's, hat sogar ausgesprochen, dass dieses Netz ein specifisches Product des Alkohols sei, welcher auf die Nerven einwirkt. Andererseits ist es bereits zur Genüge bekannt, dass die Nervenquerschnitte von in verdünnter Chromsäurelösung oder in Müller'scher Flüssigkeit erhärteten Rückenmarksstücken gleichfalls andere Bilder darbieten, wie die Durchschnitte von in Ueberosmiumsäure gehärteten Präparaten. Nun hege ich nach den zahlreichen Untersuchungen, welche ich diesbezüglich ausgeführt habe, keinen Zweifel mehr darüber, dass die in Ueberosmiumsäure conservirten Augen von dem Stäbchenorgan bessere, der Natur getreuere Bilder liefern, als die in Müller'scher Flüssigkeit oder in verdünnter Chromsäurelösung erhärteten; doch aber würde ich es für irrig halten, wollte man jetzt die genannten, durch so viele Jahre hindurch hochgeschätzten Methoden ganz fallen lassen. Wenngleich Schnitte aus $^1/_{10}$procentiger Chromsäurelösung, die ich aus dem Auge eines drei Viertelstunden nach der Justificirung ausgeschnittenen Menschenauges besitze, der Annahme von der Existenz

eines Stäbchenorgans im Sinne der herrschenden Lehre durchaus ungünstig sind, und wenngleich ein anderes, allerdings von einem anderen Justificirten in der gleichen Zeit nach der Justificirung entnommenes, aber in Ueberosmiumsäure conservirtes Auge das Stäbchenorgan viel schöner und den Forderungen der herrschenden Lehre entsprechender zur Anschauung brachte, so gestalteten sich doch die Bilder aus der erstgenannten Lösung so lehrreich, dass man sie nicht missen sollte. Die Präparate aus der Müller'schen Flüssigkeit und verdünnter Chromsäurelösung decken gewisse Formationen im Stäbchenorgan auf, welche an Schnitten aus der Ueberosmiumsäure gar nicht oder nur mangelhaft zu erkennen sind.

So stütze ich mich denn bei der nachfolgenden Beschreibung auf Untersuchungen von Augen, die theils in Müller'scher Flüssigkeit, theils in Ueberosmiumsäure und in verdünnter Chromsäurelösung erhärtet und mit Hilfe des Jung'schen Mikrotoms in möglichst feine Schnitte zerlegt worden sind.

II. Methoden und Objecte der Untersuchung.

Als Härtungsflüssigkeiten benützte ich, wie soeben bemerkt wurde, 1. die Müller'sche Flüssigkeit, 2. $^1/_2$- bis 1procentige Ueberosmiumsäure, und 3. $^1/_{10}$procentige Chromsäurelösung. Auf diese Art konnte ich die Resultate einer genauen Controle unterziehen, und mich vor einseitiger Beurtheilung der Bilder schützen. Vor dem Einlegen in die Conservirungsflüssigkeit ist der vordere Abschnitt des Bulbus bis etwa zum flachen Theile des Strahlenkörpers mit einem grossen scharfen Messer zumeist in einem Zuge abgetragen und ein beträchtlicher Theil des Glaskörpers entfernt worden. Das Einschneiden eines Fensters in die Bulbuskapsel oder das partielle Spalten des Augapfels sind nicht ganz verlässliche Methoden, um die Netzhaut möglichst rasch mit der Conservirungsflüssigkeit in Berührung zu bringen. Für Augen junger Individuen mit zarter Lederhaut mag das letztere

Verfahren hinreichend sein, nicht so für Augen mit dicker und rigider Sklera.

Das gehärtete Object wurde behufs weiterer Verarbeitung in eine mit dünner Celloidinlösung gefüllte Glasdose gebracht; nach 24 Stunden wurde der Deckel der Glasdose entfernt, um die dünne Lösung entsprechend erstarren zu lassen. Sowie an der Oberfläche des Celloidins eine zarte Haut sich bildete, wurde die Glasdose mit 60procentigem Alkohol vollgefüllt. Nach Ablauf weiterer 24 Stunden konnte das mit Celloidin imprägnirte und von letzterem eingeschlossene Stück in Paraffin eingebettet werden. Das Einbetten der nach der soeben erwähnten Methode präparirten Theile in Paraffin bietet einen technischen Vortheil, wenn die Schnitte mit dem Jung'schen Mikrotome angefertigt werden sollen; das Präparat wird nämlich durch die Klemme nicht im geringsten gequetscht.

Zu Färbungen verwendete ich Alaunkarmin, ammoniakalische Karminlösung, Eosin, Hämatoxylin und die Weigert'sche Methode.

Meine histologischen Studien erstreckten sich auf nachstehendes Material:

1. Sechs Menschenaugen; zwei davon gehörten justificirten Raubmördern. Durch gütige Vermittlung des Herrn Prof. Ernst Ludwig kamen die Augen etwa drei Viertelstunden nach dem Tode in meinen Besitz. Die übrigen vier Bulbi sind ex vivo wegen Carcinom der Bindehaut enucleirt worden.

2. Zwei Elephantenaugen. Das Thier wurde im Schönbrunner Thiergarten wegen einer acut aufgetretenen Tobsucht mit Cyankali vergiftet. Das rechte Auge desselben enucleirte ich sofort nach dem letzten Röcheln des Thieres, und montirte es in Ueberosmiumsäure; das linke Auge erhielt ich erst am nächsten Tage und dieses kam in Müller'sche Flüssigkeit.

3. Sechs Tigeraugen. Vier Bulbi sind 5 bis 6 Stunden nach dem Tode zur Enucleation gekommen (Schönbrunner

Menagerie und Privatmenagerie von Kleberg). Ein siebenjähriger Königstiger ist in Batavia durch Vermittlung des k. k. österreichischen Consuls Herrn Otto Meyer ad hoc gekauft und mit Strychnin vergiftet worden. Von den sogleich nach der Vergiftung enucleirten Augen wurde eines in Ueberosmiumsäure, das zweite in Müller'scher Lösung gehärtet.

4. Vier Leopardenaugen. Zwei Bulbi gehörten einem in Kleberg's Menagerie verstorbenen Thiere und kamen erst 6 bis 8 Stunden nach dem Tode zur Enucleation; ein Leopard ist bei Hagenbeck in Hamburg ad hoc gekauft worden. Die Enucleation ist hier in Wien in der Chloroformnarkose — also in vivo — ausgeführt und die Augen in Ueberosmiumsäure und Chromsäure eingelegt worden.

5. Zwei Augen einer Tigerkatze (Felis serval), etwa zwölf Stunden nach dem Tode des Thieres acquirirt.

6. Sechs Löwenaugen. Eine etwa zehn Jahre alte Löwin ist in der Schönbrunner Menagerie an Rotz verschieden. Ihre beiden fünfmonatlichen Jungen sind wegen Rotzverdacht mit Blausäure vergiftet worden; die Augen der Mutter erhielt ich 10 bis 12 Stunden nach dem Tode, die der Jungen etwa fünf Stunden nach der Vergiftung.

7. Mehrere Augen der Hauskatze.

Zu der oben gemachten Mittheilung über die Chloroformnarkose des Leoparden glaube ich wohl noch eine nähere Berichterstattung anfügen zu müssen. Das ausgewachsene Exemplar im Alter von 3 bis 4 Jahren wurde aus dem fixen Käfig der Menagerie in einen Transportkäfig hineingejagt und mit demselben in einen Raum geführt, in welchem wir unbelästigt manipuliren konnten. Es wurden nun zunächst unter die Haut der Ruthenwurzel eine Spritze (4 cm^3) und gleich darauf mehrere solche Dosen, im Ganzen etwa 20 cm^3 Chloroform, unter die Haut des Gesässes entleert. Die Aussicht auf eine Bändigung des Thieres durch dieses Hilfsmittel schien uns zweifelhaft. Offenkundig war es zwar, dass der Leopard durch das Chloroform gelitten hatte; seine Haltung war eine schwankende, hie und da glaubten wir, er werde

zu Falle kommen, aber er hielt sich dennoch aufrecht. So griffen wir zu einer anderen Methode.

Es ist an einem Stabe ein faustgrosser Schwamm befestigt worden. Auf den Schwamm wurde reichlich Chloroform gegossen und derselbe nunmehr dem Thiere bis an die Schnauze genähert. Sofort schnappte es nach dem Schwamm und erfasste ihn mit den Zähnen. Dieser Vorgang wurde noch einmal wiederholt. Nach etwa zehn Minuten stürzte der Leopard zu Boden. Jetzt wurden unter entsprechenden Massregeln vorerst die hinteren, dann die vorderen Extremitäten und schliesslich die Schnauze gefesselt.

Theilnehmer an der Operation waren Herr Professor Stricker, dessen Assistenten Herren Dr. Gärtner und Ikalowicz, sowie mehrere Wärter.

III. Historische Bemerkungen.

Ich will hier in Kürze die wichtigsten Ansichten über den Sehact, welche auf anatomischer Grundlage aufgestellt worden sind, vorführen.

Galenus aus Pergamum lehrte, dass die Linse der lichtempfindende Theil des Auges sei. Die Studien eines Alhazen und Vitellio über die Brechung des Lichtes wären wohl geeignet gewesen, die Auffassung von Galenus zu erschüttern, aber erst Keppler gelang es in seinen epochemachenden Paralipomena ad Vitellionem den unumstösslichen Nachweis zu liefern, dass die Linse ein lichtbrechender Körper ist, welcher im Vereine mit der Hornhaut und dem Glaskörper einen dioptrischen Apparat darstellt, dagegen die innere Oberfläche des Augenhintergrundes, d. i. die Netzhaut das Licht empfindet. Und selbst die lichtvollen Beweise Keppler's waren nicht im Stande, die eingewurzelten irrigen Anschauungen vollständig zu bannen. Die operative Ophthalmologie und die mikroskopische Anatomie sollten noch herangezogen werden, um, und dies nur allmählich, die unrichtigen Lehren aus dem Felde zu räumen. Nachdem nämlich der Beweis erbracht

worden war, dass man nach der Entfernung der Linse dennoch sehen könne, blieb noch ein Einwand Mariotte's übrig, dass im Gesichtsfelde, dem Sehnerven entsprechend, ein blinder Fleck vorhanden, die Netzhaut aber nichts Anderes sei, als die flächenhafte Ausbreitung des Sehnerven. Es schien also natürlich, dass nicht die Netzhaut, sondern die unter ihr liegende Aderhaut das lichtempfindende Organ abgebe. Erst das Mikroskop, durch welches die Netzhaut etwas genauer erforscht wurde, konnte das Argument Mariotte's und seiner Anhänger widerlegen. — Treviranus, Gottsche und Henle stellten die Hypothese auf, dass die stabförmigen Gebilde der Netzhaut, welche sie an der Innenfläche der letzteren gelagert dachten, als Endigungen der Nervenfasern und als lichtempfindende Elemente zu betrachten seien.

Hannover nahm an, dass die Stäbchen und Zapfen wie kleine Hohlspiegel einen Theil des durch die Retina gedrungenen Lichtes auf die Opticusfasern wieder reflectiren, wodurch vielleicht die Localisation des Lichteindruckes verstärkt werde. Im Jahre 1844 stellte Ernst Brücke eine der Hannover'schen ähnliche Theorie auf. Brücke sagt:[2] „Dadurch, dass die stabförmigen Körper und die Zwillingszapfen ausserhalb des Sehorgans kein Analogon finden, aber in den Augen der vier oberen Thierclassen unter analogen Verhältnissen vorkommen, wird es sehr wahrscheinlich, dass sie etwas mit dem Sehen zu thun haben; wenn dies aber der Fall ist, so müssen sie entweder dem lichtempfindenden Apparate angehören, oder dem optischen, d. h. demjenigen, der die Lichtwellen dahin bringt, wo sie auf den lichtempfindenden wirken sollen. Als empfindend kennen wir nur die Nerven, die betreffenden Organe sind keine Nerven; es wäre deshalb eine Hypothese von unerhörter Kühnheit, wenn man sie als lichtempfindend betrachten wollte."

An einer anderen Stelle derselben Mittheilung heisst es: „Das Licht muss hinter der Tunica nervea entweder vollständig absorbirt werden, oder es muss durch einen hinter derselben liegenden optischen Apparat je zu denselben Seh-

nervenelementen zurückgeführt werden, welche es schon einmal durchströmt hat. Beide Principe finden wir in den Augen der Wirbelthiere angewendet, und beiden dient die Schicht der stabförmigen Körper."

Kurz nachdem H. Müller die radialen Fasern in der Netzhaut entdeckt hatte, nahm Kölliker[3] die ursprüngliche Idee von Treviranus von Neuem auf. Er ging von der Behauptung aus, dass die Stäbchen wahre Nervenröhren seien, die an gewissen Orten von bipolaren Nervenzellen unterbrochen werden, und folgerte weiter, dass die Stäbchen und Zapfen als lichtempfindende Theile der Netzhaut aufzufassen seien.

H. Müller ist in Folge seiner Untersuchungen der Retina gleichzeitig und ganz selbstständig zu der gleichen Ansicht über die Stäbchenschicht gelangt und stützte die Hypothese noch durch sehr interessante Mittheilungen über die Cephalopodennetzhaut und über die entoptische Wahrnehmung der Netzhautgefässe.[4] Die Kölliker-Müller'sche Lehre ist sehr bald zu einer fast allgemeinen Anerkennung gelangt und fand, obwohl die Ansichten über das Verhältniss der Stäbchen und Zapfen zu den Müller'schen Radialfasern eine wesentliche Aenderung erfuhren, Unterstützung durch die Arbeiten vieler Forscher, namentlich von Max Schultze.

W. Krause[5] unterscheidet in der Retina einen katoptrisch-dioptrischen Apparat, einen bindegewebigen Stützapparat und die nervösen Elemente.

Im Jahre 1885 wurde die Physiologie des Sehorgans durch Untersuchungen von van Genderen Stort, die unter Engelmann's[6] Leitung gemacht wurden, wesentlich bereichert.[7] Die Resultate lauten: „Die Zapfeninnenglieder verkürzen sich unter Einwirkung von Licht und verlängern sich im Dunkeln. Wo das Innenglied ein sogenanntes Opticusellipsoid enthält, ändert dies seine Form nicht, oder doch verhältnissmässig wenig. Dasselbe gilt von den Aussengliedern der Zapfen wie auch von den Stäbchen. Nur der in seinem optischen und chemischen Verhalten mehr an Protoplasma erinnernde Theil

des Zapfeninnengliedes, von der Limitans externa an bis an das Aussenglied, scheint activ beweglich zu sein. Er bleibt dabei immer in Continuität mit dem zugehörigen Zellkörper der äusseren Körnerschicht. Seine Verkürzung ist von Verdickung, seine Streckung von Verdünnung begleitet, deren Betrag die Annahme von Volumveränderungen auszuschliessen scheint. Er verhält sich also in dieser Beziehung wie contractiles Protoplasma oder Muskelfasern."

IV. Ergebnisse der histologischen Untersuchung.

a) Allgemeine Vorbemerkungen.

Die Netzhaut darf ihrer Genesis nach als ein Theil des Grosshirns aufgefasst werden. Sie entsteht durch seitliche Ausstülpungen des ersten — vordesten — Hirnbläschens. Indem sich diese seitlichen Ausstülpungen allmählich von ihrem Ursprungsgebiet entfernen, wird ihr Zusammenhang mit dem Centrum — dem späteren Zwischenhirn — auf je einen Strang reducirt. Je ein solcher Strang ist dann der Nervus opticus. Indem der ausgestülpte Sack von aussen her durch die Wucherung der Linse eingedrückt wird, wandelt er sich zu einem, an einem Stiele hängenden, napfförmigen Gebilde um. Durch die Entwickelung des Glaskörpers wird der Napf vertieft, bis er endlich einen der Form des entwickelten Bulbus entsprechenden Kugelschalenabschnitt bildet. Im Auge des Erwachsenen reicht der vordere — äussere — Rand dieses Schalenabschnittes bis an den Strahlenkörper. Die an das Corpus ciliare grenzende Zone der Netzhaut wird Ora serrata genannt.

Im erwachsenen Menschen beträgt die Dicke dieser Zone 0·12 bis 0·14*mm*, während diejenige Stelle der Netzhaut, von welcher der Sehnerv ausgeht 0·5*mm*, dick ist.[7a]

Die Netzhaut bildet demgemäss einen an einem Stiele befestigten Kugelschalenabschnitt, welcher sich gegen den Rand hin verjüngt.

Indem sich die Fasern des Sehnerven an der inneren Fläche der Netzhaut ausbreiten, könnte man auch sagen, dass

die Opticusfasern die äusseren Lagen der Retina durchbrechen, um zu ihrer innersten Zone zu gelangen.

Die Eintrittsstelle des Sehnerven ist am Lebenden mit Hilfe des Augenspiegels leicht zu erkennen. Etwa 3*mm* vom äusseren Rande des Nervus opticus entfernt liegt der gelbe Fleck; eine wegen ihrer Farbe ausgezeichnete querovale Stelle, in deren Mitte sich eine kleine Grube, die fovea centralis, befindet. Hier möge die Bemerkung eingeschaltet werden, dass eine Macula lutea, wie sie beim Menschen zu sehen ist, nur noch beim Affen existirt; es versteht sich daher von selbst, dass, wenn ich in der folgenden Beschreibung von der Macula spreche, ich mich dabei nur auf das Menschenauge beziehe.

In vivo und im Zustande der Norm ist die Netzhaut durchsichtig; jedoch sehr bald nach dem Tode trübt sich deren Gewebe und wird die Trennung der Membran in Schichten leicht erkennbar.

H. Müller, M. Schultze u. A. haben die Formationen im fertigen Zustande auf morphologischer Basis eingetheilt. Schwalbe, Ranvier, W. Müller u. A. wählten wieder die Entstehung dieser Formationen, also die genetische Grundlage zum Eintheilungsgrunde.

In Anbetracht des Umstandes, dass die Entwickelungsgeschichte der Netzhaut noch kein genügend aufgeklärtes, abgeschlossenes Ganze bildet, halte ich mich im Nachstehenden an die von M. Schultze eingeführte Eintheilung der Retina in zehn Schichten.

Diese sind:

1. Membrana limitans interna.
2. Opticusfaserschicht.
3. Ganglienzellenschicht.
4. Innere granulirte (moleculare) Schicht.
5. Innere Körnerschicht.
6. Aeussere granulirte (Zwischenkörner-) Schicht.
7. Aeussere Körnerschicht mit Einschluss der an gewissen Stellen der Netzhaut vorhandenen äusseren Faserschicht.

8. Membrana limitans externa.
9. Stäbchen- und Zapfenschicht.
10. Pigmentschicht.

b) Die Schicht der Sehnervenfasern.

Nachdem die Sehnervenfasern in der Gegend der Lamina cribrosa ihrer Marksubstanz verlustig geworden, treten sie als zarte, blasse Fäden in den Augapfel ein, um hier eine besondere, durch spindelförmige Lücken unterbrochene Netzhautschicht zu bilden. Diese Schicht liegt der inneren Grenzmembran unmittelbar auf, und verlaufen die Fasern in

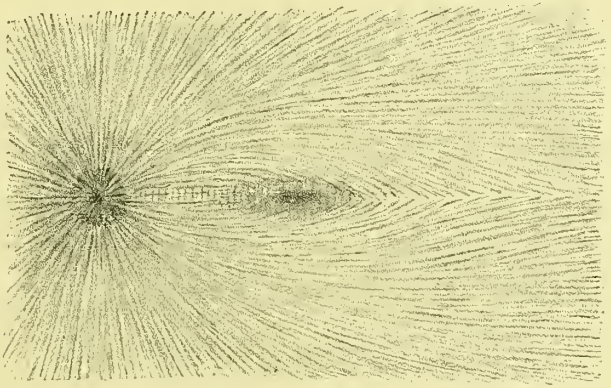

Fig. 1. Schema nach Kölliker. Die schmale Zone zwischen dem äusseren Rande des Sehnerven und dem inneren Rande der Macula, welche durch kurze verticale Linien angedeutet ist, stellt jene Partie dar, in welcher die Ganglienzellen durch mehr als eine Lage vertreten erscheinen.

ihr zu Bündeln geordnet und zumeist in radiärer Richtung bis an die Ora serrata, ohne jedoch die letztere vollständig zu erreichen.[8 u. 9]

Die Mächtigkeit dieser Schicht nimmt gegen die Peripherie allmählich ab. Nach Kölliker, dessen Darstellung allgemein angenommen worden ist, erleiden die Nervenfasern als zusammenhängendes Stratum in der Macula lutea, wie die schematische Fig. 1 andeutet, eine Unterbrechung, und zwar derart, dass die meisten Nervenfasern dem gelben Fleck in

flachen Bögen ausweichen, um am Rande desselben in die hier sehr mächtige Schicht der Ganglienzellen einzutreten.

Dieser Ansicht muss ich widersprechen; meiner Erfahrung zufolge lassen sich die Opticusfasern bis in die nächste Nähe der Centralgrube als zusammenhängende Lage von ansehnlicher Dicke verfolgen. Hierdurch erscheint auch Liebreich's [10] Erklärung für das Zustandekommen des graulichen, zuweilen silberglänzenden Reflexes, den man im umgekehrten Bilde der ophthalmoskopischen Untersuchung am Rande der Macula lutea gewinnt, nicht zulässig.

Die oben erwähnten spindelförmigen Lücken sind in der Umgebung des Sehnerven am engsten, sie verbreitern sich gegen die Ora serrata hin und werden von den verdickten Enden der Müller'schen Radialfasern vollständig ausgefüllt.

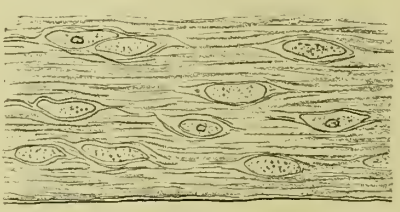

Fig. 2. Platte bipolare Zellen in der Nervenfaserschicht des Menschenauges. (Müller'sche Flüssigkeit.)

Die stetige Abnahme der Dicke der Nervenfaserschicht nach der Peripherie hin ergibt sich zum Theile durch die Ausbreitung der anfänglich dicht gedrängten Fasern auf eine grössere Fläche, zum Theile aber durch den Umstand, dass die Zahl der Nervenfaser nach der Peripherie continuirlich abnimmt. [11]

An macerirten Präparaten bemerkt man an den Opticusfasern häufig Varicositäten, bisweilen auch die Andeutung einer fibrillären Structur; dagegen war ich nicht in der Lage, die von Gerlach [12] beschriebene gabelige Theilung der Fasern zu sehen.

Ausser den Nervenfasern und Müller'schen Radialfasern enthält die Schicht der Nervenfasern auch eine dritte Art von Formelementen (Fig. 2), nämlich platte, zumeist bipolare Zellen

welche mit ihrem langen Durchmesser der Längsachse der Nervenfasern parallel liegen und einen in der Regel ovalen Kern besitzen. Schwalbe[13] hält diese Elemente für dieselben Bildungen, welche in der sogenannten Neuroglia des Sehnerven vorkommen.

Ich stimme mit dieser Auffassung überein, konnte jedoch die von Golgi und Manfredi an der Netzhaut des Pferdes beschriebenen ausgefransten Ränder des zarten Zellkörpers an Präparaten, die entweder in Ueberosmiumsäure oder Müller'scher Flüssigkeit und Chromsäure gehärtet waren, nicht beobachten.

c) Die Schicht der Ganglienzellen.

Die Schicht der Ganglienzellen ist über die ganze Retina verbreitet. In dem grössten Theile der Netzhaut bildet sie eine einfache, nicht immer zusammenhängende Reihe.[14] Mehrere Millimeter vor der Ora serrata liegen die Nervenzellen so weit voneinander entfernt, dass man daselbst von einer zusammenhängenden Lage nicht mehr sprechen kann.

Am äusseren Rande des Sehnerven ändert sich das Bild. Es treten zunächst zwei Reihen von Nervenzellen auf. Etwa 1 *mm* vom äusseren Rande des Sehnerven entfernt ist die Lage bereits eine dreifache und steigert sich rasch, um vor dem Rande der Centralgrube sogar als eine zehnfache Reihe zu erscheinen. Nun beginnt eine stetige Abnahme der Elemente, und zwar derart, dass knapp vor der Mitte der fovea centralis die Lage wieder eine einfache wird.

Wenn wir demnach vom histologischen Standpunkte die Region des gelben Fleckes als jene Abtheilung der Netzhaut definiren, in welcher die Ganglienzellen in mehr als einer Reihe auftreten, so erscheint die Form der Macula lutea so, wie sie in Fig. 1, pag. 11, dargestellt ist.

Beim Tiger und Leoparden findet sich etwa 4 *mm* vom äusseren Rande des Sehnerven entfernt eine ungefähr 1 *mm* im Durchmesser haltende runde Area, in welcher die Nervenzellen in drei Reihen übereinander liegen.

Kern und Kernkörperchen der Ganglienzellen sind sehr scharf angedeutet. An ganz frischen, in Serum untersuchten Präparaten erscheinen die Zellsubstanz und der Kern fast vollkommen hyalin, an in Ueberosmiumsäure und Müller'scher Lösung gehärteten Zellen ist deren Protoplasma von grob granulirtem Aussehen. Zuweilen sah ich Ganglienzellen, an welchen eine fibrilläre Anordnung der Zellsubstanz, wie dies von Max Schultze [15] beschrieben worden, angedeutet war. In der Netzhaut des Tigers und des Leoparden sah ich ferner häufig die Nervenzellen von einer zarten structurlosen, kernlosen

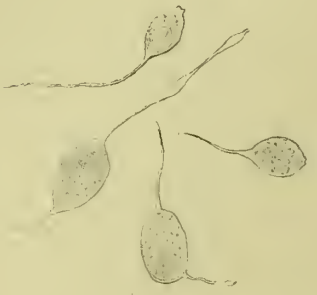

Fig. 3. Ganglienzellen des Menschenauges; Osmium.

Fig. 4. Ganglienzelle des Elephantenauges; Müller'sche Flüssigkeit. Fibrillärer Zerfall des Fortsatzes.

Haut eng umgeben, welcher vielleicht die Bedeutung einer Zellmembran [16] zukommen dürfte.

Die Ganglienzellen des Elephanten sind hellgelb pigmentirt.

Die Grösse der Ganglienzellen, sowie deren Form und die Zahl ihrer Fortsätze bieten sehr erhebliche Verschiedenheiten dar. Die grössten Zellen finden sich um den Sehnerven herum und an der Peripherie, in der Macularegion sinkt ihre Grösse merklich.

Der Form nach sind die Zellen in der Umgebung des Sehnerven und an der Ora serrata unregelmässig, zumeist rundlich, am gelben Flecke zeigen sie eine mehr birnförmige Gestalt (Fig. 3).

Bezüglich der Zahl der Fortsätze finden sich desgleichen grosse Verschiedenheiten. Abgesehen vom gelben Flecke, wo

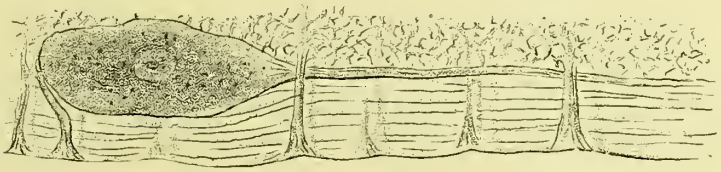

Fig. 5. Aus dem Elephantenauge; $^1/_2$% Osmium. Fibrillärer Zerfall des Fortsatzes.

ich nur bipolare Zellen beobachten konnte, fand ich an den Nervenzellen 3, 4 bis 5 Fortsätze.

Fig. 6. Aus dem Tigerauge; $^1/_2$% Osmium.

Der innere oder Achsencylinderfortsatz zeigt in Bezug auf seine Dicke und sonstige Merkmale keinen sichtbaren Unter-

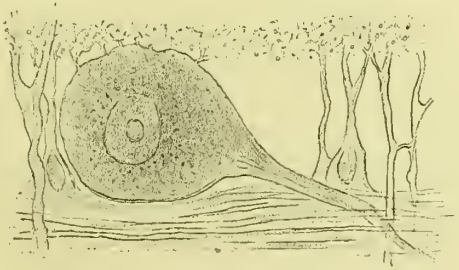

Fig. 7. Aus dem Tigerauge; $^1/_2$% Osmium. Fibrillärer Zerfall des Fortsatzes.

schied von den Nervenfasern, zwischen denen er sich verliert; es liegt daher kein Grund vor, an dem directen Uebergange

desselben in die Opticusfasern zu zweifeln.[17] Einigemale sah ich denselben fibrillär (Fig. 4, 5, 6 und 7) zerfallen. Ich lasse

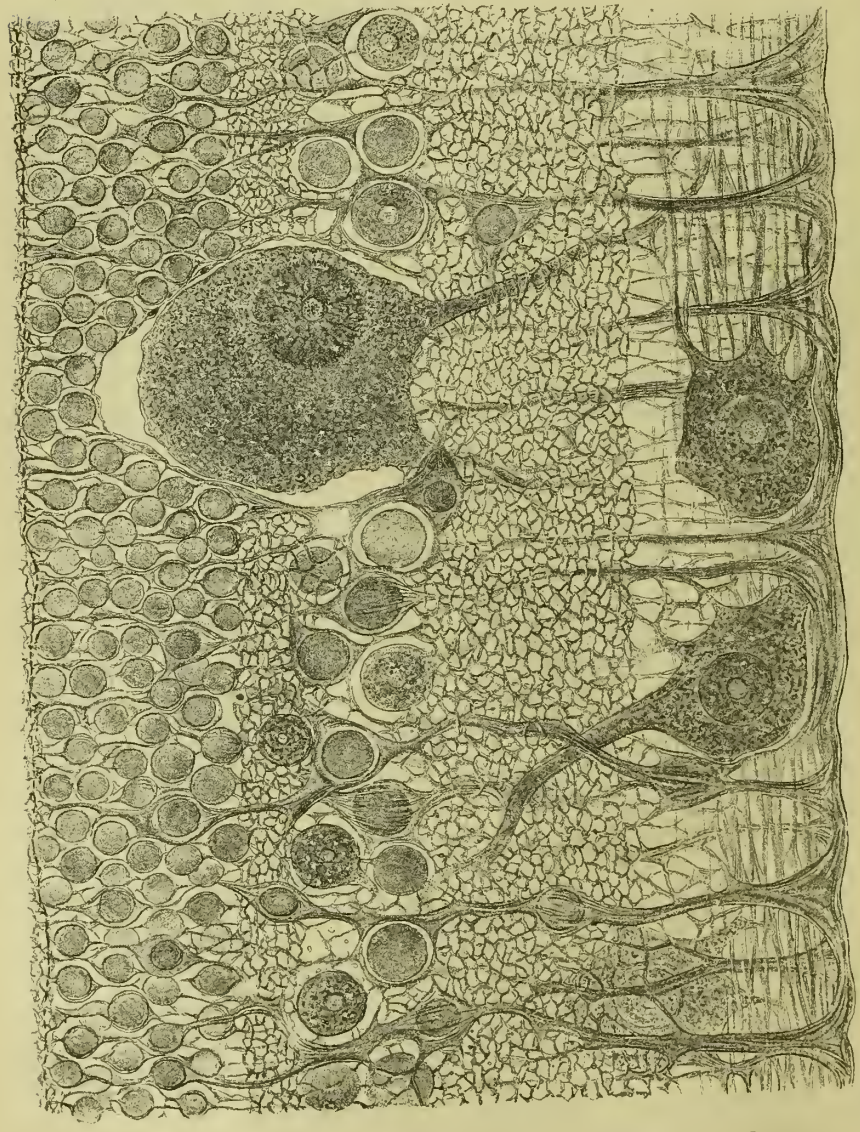

es jedoch dahingestellt, ob dieser Zustand, sowie die Andeutung der fibrillären Anordnung der Zellsubstanz den Verhältnissen

in vivo entspricht. Es wäre ja möglich, dass hierbei terminale Veränderungen, ich meine das Absterben oder die Conservirungsflüssigkeit eine hervorragende Rolle spielen.

Es wird allgemein behauptet, dass der Achsencylinderfortsatz immer in der Einzahl vertreten sei und ungetheilt verlaufe.

Das letztere Merkmal habe ich immer bestätigen können; dagegen finde ich an einem Präparate der Elephantennetzhaut vier vom lateralen Rande der Nervenzelle abgehende parallel verlaufende und in der Opticusfaserschichte sich verlierende Fortsätze[1] (Fig. 8).

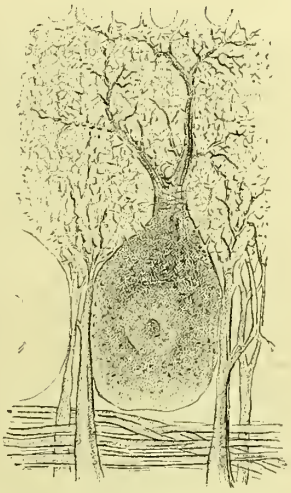

Fig. 9. Aus dem Tigerauge; Osmium.

Die äusseren Fortsätze sind mit Ausnahme der Maculagegend in der Regel in der Mehrzahl vertreten (4 war die grösste Zahl). Diese Fortsätze lassen sich nur in sehr seltenen Fällen bis zur inneren Grenze der äusseren granulirten Schicht mit Deutlichkeit verfolgen, wohin sie zumeist in direct radialer Richtung streben, in ihrem Verlaufe mitunter zarte seitliche, in der inneren granulirten Schicht sich verlierende Ausläufer abgebend (Fig. 9).

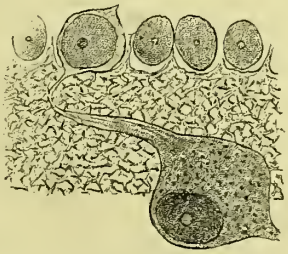

Fig. 10. Aus dem Menschenauge; Osmium.

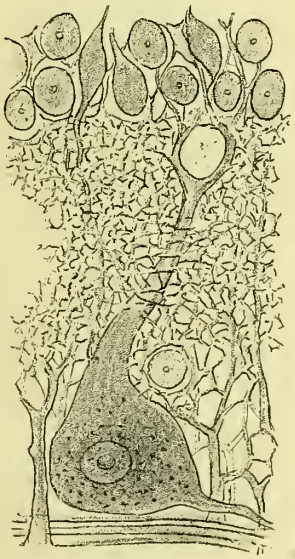

Fig. 11. Aus dem Elephantenauge; Osmium.

Oft sah ich einen äusseren Fortsatz namentlich der

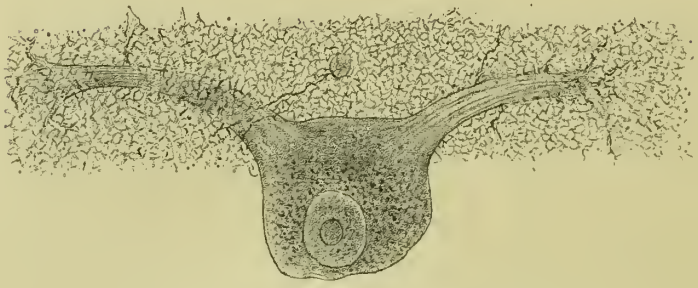

Fig. 12. Aus dem Leopardenauge; Osmium.

Fig. 13. Zweikernige Ganglienzelle aus dem Leopardenauge; Osmium.

Fig. 14. Zweikernige Ganglienzelle aus dem Tigerauge; Osmium.

grösseren Ganglienzellen, die in nere granulirte Schicht in radialer oder mehr schräger Richtung durchziehen, um im äusseren Abschnitte des inneren granulirten Stratums, oder im inneren, hie und da auch äusseren Theile der inneren Körnerschicht mit den centralen Fortsätzen der dortselbst vorfindlichen kleinen Ganglienzellen zu anastomosiren (Fig. 10 und 11).

Ein häufiges Vorkommniss, vorzüglich beim Tiger und Leoparden, ist es auch, dass aus einer Ganglienzelle sich zwei seitliche, gewöhnlich sehr mächtige Fortsätze entwickeln, beide innerhalb der inneren granulirten Schicht und der letzteren nahezu parallel verlaufen, deren einer der Peripherie der Netzhaut, der zweite der Opticusregion zustrebt (Fig. 12); in der Regel sind diese Fortsätze von ganz auffallender Dicke und Länge. Die Bildung von Varicositäten

kommt nicht nur an inneren, sondern auch an äusseren Fortsätzen vor. (Fig. 3).

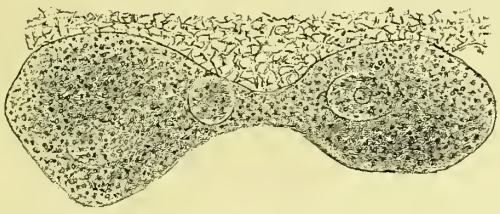

Fig. 15. Zwillings-Ganglienzelle aus dem Tigerauge. Müller's Fl.

Es möge hier noch bemerkt werden, dass das Vorkommen grösserer und kleinerer Ganglienzellen im Bereiche der inneren granulirten und inneren Körnerschicht durchaus keine Seltenheit ist. Zweikernige Ganglienzellen sowie Zellen, welche durch seitliche Fortsätze oder sogar mittelst ihres Protoplasmas miteinander anastomosiren, und im letzteren Falle eine Art von Zwillingsganglien darstellen, kamen nur ausnahmsweise zur Beobachtung (Fig. 13, 14, 15 und 16).

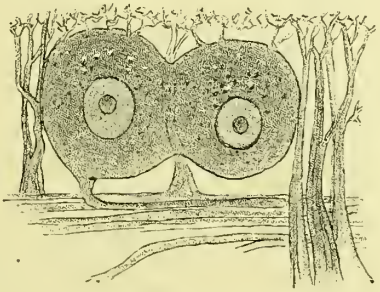

Fig. 16. Zwillings-Ganglienzelle aus dem Tigerauge; Osmium.

d) Die innere granulirte Schicht.

Ueber die Structur der inneren granulirten Schicht, sowie über den Charakter der sie constituirenden Elemente sind die Ansichten der Forscher noch immer nicht genügend übereinstimmend.[19–27]

Die Ergebnisse meiner Untersuchungen lassen sich in Folgendem zusammenfassen.

Die innere granulirte Schicht beginnt hart am Rande des Foramen chorioideae und erstreckt sich bis zur Ora serrata.

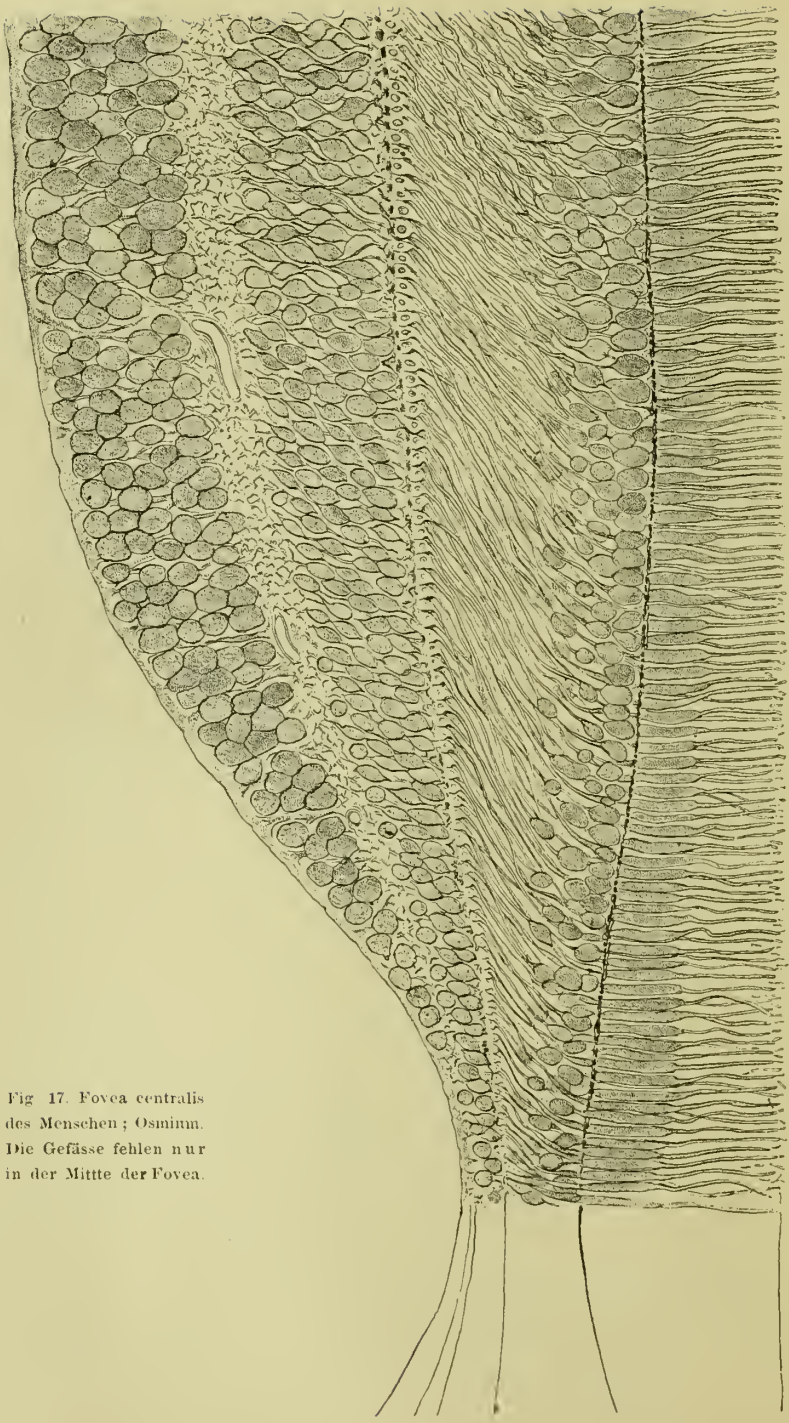

Fig. 17. Fovea centralis des Menschen; Osmium. Die Gefässe fehlen nur in der Mittte der Fovea.

Ihre Dicke beträgt nach H. Müller beim Menschen in der Nähe des Sehnerven 0·036 bis 0·04 *mm*, an der Ora serrata 0·04 bis 0·045 *mm*. Im Bereiche des gelben Fleckes verschmälert sich das Stratum allmählich, im Centrum der Fovea centralis ist es nur eben noch angedeutet (Fig. 17).

Die Structur der inneren granulirten Schicht ist eine netzartige.

Sie ist, wie schon Max Schultze vermuthet, das Analogon der Neuroglia der Hirnrinde. Hier wie dort findet man in dem Netze Zellen, deren Fortsätze in das Netz eingreifen.

Einen weiteren Beleg für diese Analogie hat Spina gebracht, dessen Beobachtungen an dem lebenden Gewebe lehren, dass sich diese Netze in ihrer Configuration ändern. Die Zellen sind zumeist rundlich oder queroval, besitzen immer einen kleinen Kern und kommen in dem grössten Theil der Netzhaut eines erwachsenen Individuums allerdings nur zerstreut vor. In die Maschenräume des zierlichen Netzwerkes ist eine an gehärteten Präparaten fein granulirt aussehende Masse eingelagert. Die von einigen Autoren[28] beschriebenen, jedoch in ihrem Wesen nicht aufgeklärten dunklen Streifen in der Netzhaut mancher Thiere (besonders schön zu sehen beim Falken), welche mitunter auch an kleinen Abschnitten der Menschenretina sich vorfinden, entstehen durch dichte Aneinanderlagerung der erwähnten Zellen zu Reihen, welche namentlich durch Ueberosmiumsäure sich intensiver färben und die genannten Streifen zur Ansicht bringen (Fig. 18.)

Fig. 18. Innere granulirte Schichte aus der Maculagegend des Menschen; Osmium.

Die Müller'schen Radialfasern gehen durch die innere granulirte Schicht glatt, ohne Anastomosen abzugeben, durch,[29] ebensowenig konnte ich den directen Uebergang der Protoplasmafortsätze der Ganglienzellen in das Netzwerk der in Rede stehenden Schicht nachweisen.

Im Uebrigen finden sich hier in geringer Menge noch längsovale oder mehr runde Körner, die in allen Merkmalen den Körnern der inneren Körnerschicht gleichen; ferner spärlich eingestreut grössere und kleinere Ganglienzellen (Fig. 13) und schliesslich zellige Gebilde, welche in Bezug auf Form, Grösse,

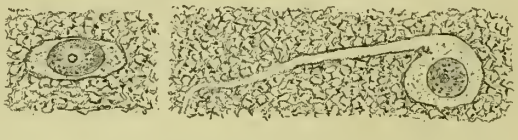

Fig. 19. Ganglienzellenähnliche Gebilde aus der inneren granulirten Schichte des Leopardenauges; Osmium.

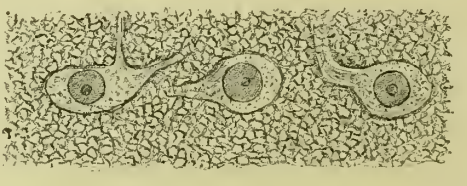

Fig. 20. Ganglienzellenähnliche Gebilde aus der inneren granulirten Schichte des Menschenauges; Osmium.

Kern und Kernkörperchen, sowie Fortsätze den Ganglienzellen gleichzustellen wären, sich aber von letzteren durch eine geringe Tinctionsfähigkeit des Protoplasmas in Ueberosmiumsäure, sowie durch ihre Plattheit unterscheiden lassen (Fig. 19 und 20).

e) Die Schicht der inneren Körner.

Die innere Körnerschicht beginnt wie die innere feinkörnige Schicht am Rande des Sehnerven und endigt etwas früher wie die letztere an der Ora serrata. Ihre Dicke am Rande des Foramen chorioideae beträgt 0·033 bis 0·038 *mm*, an der Peripherie 0·016 bis 0·02 *mm*. An der äusseren Umgrenzung der Macula lutea beginnt eine allmähliche Zunahme ihrer Elemente, vor dem Rande der Fovea centralis wird sie mehr als doppelt so breit, wie in der übrigen Netzhaut, um am Rande der Centralgrube sich auffallend zu verschmälern

und in der Mitte der Fovea centralis nur durch eine Reihe von Körnern vertreten zu werden. Die innere Körnerschicht setzt sich aus drei Arten von Bildungen zusammen.[30]

Die erste Art derselben sind körnerartige Elemente von gewöhnlich längsovaler, zuweilen mehr oder weniger regelmässig runder Gestalt mit je einem kleinen Kerne, und zwar sind sie in demjenigen Abschnitte der Müller'schen Radialfasern, welcher innerhalb der inneren Körnerschicht verlauft, in verschiedener Höhe eingebettet.

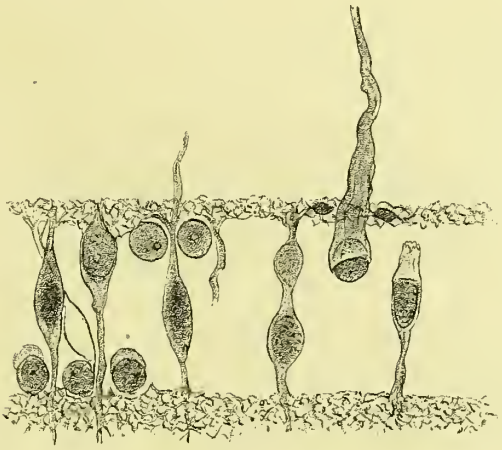

Fig. 21. Aus der inneren Körnerschicht des Menschenauges; Osmium.

Gewöhnlich ist in je einem Stücke der Müller'schen Faser nur je ein derartiges Korn vorfindlich, an einigen Präparaten vermag ich jedoch deren zwei zu zählen (Fig. 21).

Zuweilen sind diese Körner nicht im Bereiche der inneren Körnerschicht, sondern in dem des inneren feinkörnigen Stratum in einer Müller'schen Faser zu sehen; ich bin daher geneigt anzunehmen, dass auch die vorhin aus der inneren granulirten Schicht beschriebenen, vereinzelten Körner immer einer Müller'schen Faser angehören dürften und mit den in Rede stehenden Elemente der inneren Körnerschicht identisch seien. Es ist ja ganz gut denkbar, dass die zugehörige Radialfaser aus irgend einem Grunde unsichtbar wird und alsdann das Korn allein zu Tage tritt.

In der Gegend des gelben Fleckes ist die Richtung der langen Achse der ovalen Gebilde eine von der Norm abweichende. Während in dem übrigen Theile der Netzhaut die lange Achse derselben direct radial gestellt erscheint, nimmt sie hier eine schräge Richtung an, und erst in der Mitte der Fovea centralis wird sie wieder eine auf die Ebene der Netzhaut senkrechte (Fig. 17).

Ich wähle nur für die bisher besprochenen Gebilde die Bezeichnung: innere Körner.

Die zweite Gruppe der die innere Körnerschicht zusammensetzenden Elemente sind theils rundliche, theils längs- oder querovale, an manchen Orten in radiärer Richtung ein wenig abgeplattete, mit spärlichem Protoplasma, relativ sehr grossem Kerne und glänzendem Kernkörperchen versehene Zellen, an welchen ich nur einen, und zwar gegen die innere granulirte Schicht verlaufenden Fortsatz mit Gewissheit sehen konnte (Fig. 10). Auf Grund ihrer äusseren Kennzeichen, sowie ihrer sofort zu besprechenden Verbindungen, halte ich diese Gebilde für Ganglienzellen und nenne sie: kleine Ganglienzellen der inneren Körnerschicht.

Der innere oder centrale Fortsatz der kleinen Ganglienzellen geht in den peripheren Fortsatz der grossen Ganglienzellen aus der Ganglienzellenschicht über, was ich häufig mit voller Bestimmtheit, und zwar an allen hier in Berücksichtigung kommenden Thierformen beobachten konnte (Fig. 11).

Die kleinen Ganglienzellen erscheinen in verschiedenen Höhen der inneren Körnerschicht; die Mehrzahl derselben aber ist genau über der äusseren Grenze der inneren granulirten Schicht zwischen je zwei Müller'schen Fasern in einer Reihe nebeneinander gelagert (Fig. 21), und an dieser Stelle erscheinen die Zellen zuweilen in radiärer Richtung abgeplattet. Ich vermuthe, dass dies dieselben Elemente seien, welche Vintschgau[31] zuerst des Näheren würdigte, Schwalbe[32] für die oberste Lage der Bildungszellen der inneren granulirten Schicht hält, und W. Müller[33] in gleichem Sinne kurzweg Spongioblasten nennt.

Eine beträchtliche Minderzahl der kleinen Ganglienzellen ist am inneren Rande der äusseren granulirten Schicht und hier wieder zwischen je zwei Müller'schen Stützfasern (21 Fig.) zu suchen, wo sie sich öfters auch in radialer Richtung weniger oder mehr abgeplattet darstellen und in letzterem Falle natürlich queroval erscheinen.

Nur ein ganz kleiner Bruchtheil der kleinen Ganglienzellen findet sich in der Mitte der inneren Körnerschicht zerstreut vor.

Ich wiederhole, was schon vorhin gesagt wurde, dass ich trotz des eifrigsten Suchens an den kleinen Ganglienzellen nie eine Andeutung eines zweiten, peripheren Fortsatzes, welcher nach Merkel[31] in der Macula lutea sogar dicker als der innere sein soll, mit wünschenswerther Gewissheit wahrnemen konnte, und fühle mich zu der Annahme gedrängt, dass die von anderen Forschern beschriebenen Ausläufer doch nur an den „inneren Körnern" gesehen wurden, die ja innerhalb der Müller'schen Fasern liegen, und daher scheinbar bipolare Zellen darstellen. Eine Verwechslung wird übrigens auch dadurch möglich, dass die Müller'sche Faser in der That oberhalb des inneren Kornes sich häufig, ja in der Regel dicker als unterhalb des letzteren und sogar mitunter varicös darstellt (Fig. 21).

Die dritte Gruppe zelliger Elemente ist die der grossen Ganglienzellen, welche in der Retina des Menschen, des Tigers und Leoparden nur vereinzelt, in der Netzhaut des Elephanten zahlreicher vorkommen. Beim Elephanten sehe ich fast in jedem 4 bis 5 *mm* langen Schnitte zwei bis drei solcher Zellen, die hier auffallenderweise gewöhnlich die Gestalt einer Pyramide zeigen (Fig. 22, pag. 26) und fast immer drei Fortsätze besitzen. Der äussere Fortsatz ist eigentlich der Ausläufer der Pyramidenspitze und lässt sich zuweilen eine kurze Strecke in die äussere Körnerschicht verfolgen; die zwei seitlichen Fortsätze entspringen vom Rande der Pyramidengrundfläche in diametral entgegengesetzten Richtungen, um sich in die innere granulirte Schicht zu senken, hier eine Strecke meri-

dional zu verlaufen und sich endlich in dem Netzwerk des Stratum zu verlieren.

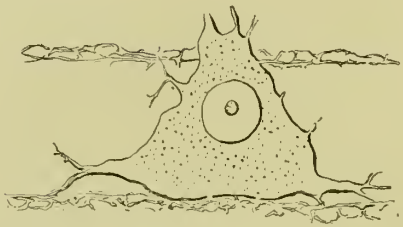

Fig. 22. Grosse Ganglienzelle aus der inneren Körnerschichte des Elephantenauges; Osmium.

Fig. 23. Innere Körnerschichte des Elephantenauges mit grosser Ganglienzelle; Osmium.

f) Die äussere granulirte Schicht.

Die äussere granulirte Schicht, auch Zwischenkörnerschicht genannt, hat beim Menschen und den höheren Wirbelthieren in ihrem Aussehen die grösste Aehnlichkeit mit dem vorhin geschilderten inneren granulirten Stratum, ist jedoch viel dünner als das letztere.

Die äussere granulirte Schicht besteht aus runden oder querovalen Zellen, welche an aus Müller'scher Flüssigkeit und verdünnter Chromsäurelösung gewonnenen Objecten mit

je einem kleinen hellen Kerne und zahlreichen feinen Fortsätzen ausgestattet erscheinen. Diese Zellen, denen aus der

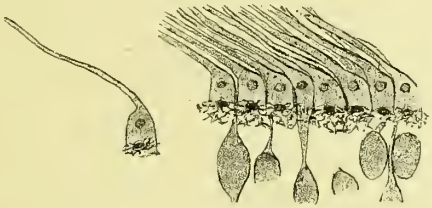

Fig. 24 Aeussere granulirte Schicht aus der Maculagegend des Menschen; Osmium.

Fig. 25. Aeussere granulirte Schicht aus der Maculagegend des Menschen; Osmium.

Fig. 26. Fig. 27. Fig. 28.

Müller'sche Stützfasern in ihrem Durchtritt durch die äussere granulirte Schicht aus einem in 1‰ Chromsäure gehärteten Menschenauge.

inneren granulirten Schicht beschriebenen analog, sind ziemlich dicht nebeneinander in einer Reihe gruppirt, anastomosiren

mittelst ihrer Fortsätze untereinander und färben sich in Ueberosmiumsäure so itensiv schwarz, dass man an ihnen den Kern nicht zu unterscheiden vermag (Fig. 24 und 25).

Innerhalb der Centralgrube werden die Zellen kleiner und seltener (siehe Fig. 17). In der Mitte der Fovea centralis kann ich sie nicht mehr nachweisen und finde hier das Stratum nur aus einem eben wahrnehmbaren zarten Netzwerke bestehend.

Fig. 29. Müller'sche Stützfaser. Mensch. 1% Chromsäure.

Zuweilen sieht man in der Schicht zwei Reihen von Zellen, bei genauer Prüfung ergibt sich jedoch, dass derlei Bilder nicht vollkommen senkrechten Schnitten entsprechen. Die Müller'schen Fasern durchsetzen die äussere granulirte Schicht ganz glatt (Fig. 21, 24, 26, 27, 28 und 29), ohne irgend welche Ausläufer an dieselbe abzugeben.

Max Schultze[35] beschreibt in der äusseren granulirten Schicht ausserordentlich feine Fäserchen, welche schief oder der Fläche der Retina parallel und auf längere Strecken unverästelt verlaufen, die einzelnen Fäserchen zeigen eine glatte Oberfläche, spindelförmige Varicositäten und sollen sich zum Theil aus den peripherischen Fortsätzen der inneren Körner, zum Theil aus den Stäbchen und Zapfenfasern entwickeln.

Max Schultze fasst diese Fasern als Nervenfasern auf. Ich habe nun Gelegenheit gehabt, diese Formen gleichfalls zu beobachten. Controlirende Untersuchungen an frisch in Ueberosmiumsäure eingelegten Augen lehren aber, dass die genannten Verhältnisse als post-mortale Veränderungen aufzufassen seien.

W. Krause[36] nennt die äussere granulirte Schicht Membrana fenestrata und beschreibt sie als zusammengesetzt aus unregelmässigen, multipolaren mit längeren und kürzeren, auch verästelten Ausläufern versehenen, platten, beim Menschen

circa 0·012 *mm* langen und breiten Zellen, deren Kerne abgeplattet oval und an Chromsäurepräparaten granulirt erscheinen; bei Fischen unterscheidet W. Krause nach innen von der Membrana fenestrata eine zweite Lage, die Membrana perforata, die ebenfalls durch Verschmelzung platter mit deutlichen Kernen versehenen Zellen entsteht, die jedoch längere Fortsätze aufweisen als die Zellen der Membrana fenestrata.

g) Die Müller'schen Radialfasern; die Stäbchen- und Zapfenschicht.

Ich wende mich nun zur Betrachtung der sogenannten Müller'schen Radial- oder Stützfasern und zur Darstellung des Verhältnisses dieser Fasern zur Stäbchen-Zapfenschicht. In einem weiteren Abschnitte will ich die Schicht der äusseren Körner besprechen.

H. Müller[37] sagt: „Bei allen Wirbelthierclassen kommen in der Retina zahlreiche Cylinder vor, welche dieselbe der Dicke nach durchsetzen, indem sie senkrecht gegen die Nervenausbreitung, also radial zum Augapfel stehen. Es sind bald dünne Fasern, die in Chromsäure erhärtet einige Aehnlichkeit mit elastischen Fasern haben, bald dickere, streifige Stränge. Ihr dickeres Ende stösst dicht an die Nervenfasern; bei manchen Thieren ist es zu einer kolbigen körnigen Masse angeschwollen, die sich wie ein Bruchstück einer Zelle ausnimmt, bei anderen geht die Faser in eine membranartige dreiseitige Basis aus, die scharf abgeschnitten ist. Nach dem Durchtritt durch die innere, feinkörnige, der grauen Hirnsubstanz vollkommen ähnliche Schicht der Netzhaut zeigen die Radialfasern bei vielen Thieren constant eine Anschwellung, die manchmal deutlich einen Kern sammt Kernkörperchen enthält, auch wohl zackige Fortsätze nach den Seiten hat, welche mit den benachbarten zu anastomosiren scheinen. Nach aussen geht die senkrechte Faser in die sogenannte Körnerschicht hinein, wobei sie sich öfters in mehrere Fäserchen auflöst. Jedenfalls steht sie mit den zunächst nach aussen liegenden Theilen in so enger Verbindung, dass nicht selten

beim Zerreissen der Retina sich eine Faser vollkommen isolirt, an deren äusserem Theil eine Anzahl der sogenannten Körner sammt Stäbchen- oder Zwillingszapfen, wie die Johannisbeeren an ihrem Stiel, haften. Es spaltet sich also durch die ganze Dicke der Netzhaut ein schmaler Cylinder heraus, dessen Länge bei einem Frosch z. B. 0·14‴ betrug. Dieselbe senkrechte Streifung durch die ganze Dicke erkennt man an dünnen senkrechten Schnitten, welche eine Profilansicht geben."

Bald darauf bestätigt Kölliker[38] diese Ansicht und stellt überdies die Behauptung auf, dass die Stäbchen und das zu ihnen gehörende System der Müller'schen Fasern wahre Nervenröhren seien, die an gewissen Orten von bipolaren Zellen unterbrochen sind.

In einer zweiten Mittheilung[39] spricht H. Müller die Ansicht aus, dass seine Fasern mit der Ausstrahlung des Sehnerven in nächster Berührung und wahrscheinlich zum Theil in Zusammenhang stehen. An einem anderen Orte[40] beginnt H. Müller die Definition seiner Faser zu modificiren. In der Beschreibung der Retina der Taube heisst es nämlich:

„Die in der Regel ziemlich dünne Faser geht durch die granulöse Schicht in die Körnerschicht und hat dort eine mehr oder weniger längliche, deutlich kernhaltige Anschwellung, hinter welcher sie sich öfters in mehrere feine Fäserchen auflöst, die sich bis in die Zwischenkörnerschicht verfolgen lassen. Seitlich an solchen isolirten Fasern sieht man oft eine Anzahl der inneren Körner haften, sowie nach aussen hin einige Stäbchen oder Zapfen, und der Anschein ist oft ganz dafür, dass letztere vermittelst der länglichen Elemente der äusseren Körnerschicht geradezu in die Radialfasern übergehen. Indessen ist in der Zwischenkörnerschicht das Verhalten der Fäserchen, in welche die Radialfasern ausgehen, dann der Fädchen, welche von den inneren Körnern ausgehen, endlich der Fäden, welche von den äusseren Körnern kommen, unter sich und zu den anscheinend

zelligen Elementen der Zwischenkörnerschicht so überaus schwierig zu verfolgen, dass ich jenen Anschein vorläufig nicht als beweisend ansehen kann."

In der Darstellung der Radialfasern in der Retina des Menschen geht H. Müller[41] in der Beurtheilung der anatomischen Dignität der Radialfasern noch weiter, indem er die innere Partie derselben als verschieden von anderen nervösen Elementen betrachten zu müssen glaubt, welche nur die Verbindung der äusseren Schichten mit den Nerven bewerkstelligen. W. Krause[42] lässt die Radialfaser an der Membrana Limitans interna entspringen und in seiner Membrana fenestrata endigen. Nach M. Schultze[43] finden die Radialfasern über der limitans externa als Faserkörbe ihr Ende.

Schwalbe[44] definirt die Müller'schen Radialfasern als die ganze Dicke der Retina mit Ausnahme der Stäbchen- und Zapfenschicht durchsetzende feine Cylinder, die an verschiedenen Stellen seitliche flügelförmige Fortsätze besitzen und an zwei Stellen, in der inneren Körnerschicht und an der Basis, Kerne enthalten. Schwalbe hält ihre Bedeutung durch den Namen Stützfasern am besten bezeichnet.

W. Müller[45] lässt die Radialfasern von der Membrana limitans interna bis zur Membrana limitans externa sich erstrecken und in die letztere übergehen.

Meinen Erfahrungen zufolge trägt die Müller'sche Faser drei Kerne in ihrem Leibe, und zwar in verschiedener Höhe. Wollte man, einer älteren Anschauung folgend, annehmen, dass jedem der hintereinanderliegenden Kerne eine Zelle entspricht, so müsste man die Müller'sche Faser als aus drei Zellen entstanden ansehen und dann müsste man sagen, dass sie sich aus drei übereinanderliegenden und an ihren Enden miteinander verschmolzenen Abtheilungen zusammensetzt.

Die innerste Abtheilung beginnt an der Membrana limitans interna mit einer, zwei oder sogar mehreren kegelförmigen Wurzeln und zeigt gewöhnlich über den letzteren —

etwa in der Höhe des inneren Randes der Ganglienzellenschicht — einen rundlichen Kern mit einem Kernkörperchen. Das ist der erste — der innerste Kern der Müller'schen Faser (Fig. 30, 31, 32 und 33). Die zweite, mittlere Abtheilung der Radialfaser ist gekennzeichnet durch einen grossen, blassen rundlichen Kern und ein relativ grosses, sehr dunkles Kernkörperchen, welche Gebilde nicht im Bereiche der inneren Körnerschicht, sondern entweder, wie es Regel ist, knapp über der äusseren granulirten

Fig. 30.

Fig. 31.

Fig. 32.

Innere Abtheilungen Müller'scher Fasern aus einem in 1‰ Chromsäure gehärteten Menschenauge. In Fig. 30 und 31 ist die kegelförmige Basis der Faser abgerissen.

Schicht liegen, oder aber mit ihrem unteren Rande in das äussere fein gestriekte Stratum herabreichen.

An vielen Präparaten (Fig. 24, 25 und 34) sind diese Kerne so symmetrisch nebeneinander in einer Reihe gelagert, dass sie für sich eine wohl charakterisirte Schicht zu bilden vermögen. Auch hier lässt sich die obere Grenze der Zellen nicht feststellen, da das obere Ende der mittleren Abtheilung continuirlich in das untere Ende der dritten Abtheilung übergeht.

Ich darf es nicht unerwähnt lassen, dass unter den zahlreichen, von mir fast vollständig aufgearbeiteten Augen, sich

nur ein dem lebenden Menschen entnommenes, im Inneren ganz gesundes Auge fand, an welchem ich die eben geschilderte zweite Abtheilung in dieser schön erhaltenen Form, wie

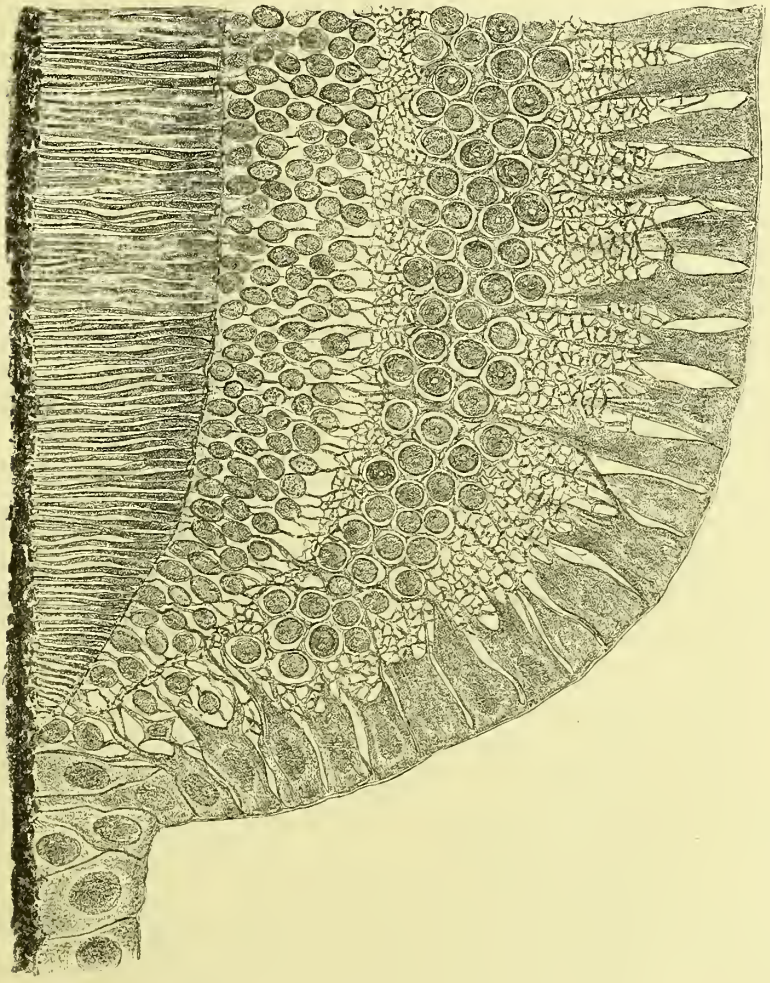

Fig. 33. Ora serrata des Tigers; Osmium.

sie durch die erwähnten Figuren naturgetreu dargestellt wird, nachweisen konnte. Auf Grund solcher Objecte war es dann begreiflicherweise nicht schwer, andere mehr oder

weniger von der Norm abweichende Formen in der Netzhaut des Menschen und der übrigen zur Untersuchung gelangten Individuen in ihrem Wesen zu erkennen und zu verstehen.

Fig. 34. Müller'sche Fasern (mittlere Abtheilung) aus der inneren Hälfte eines in Ueberosmiumsäure gehärteten Menschenauges.

Die dritte oder äussere Abtheilung der Müller'schen Faser ist dargestellt durch das Stäbchen, respective durch den Zapfen. In dieser dritten Abtheilung, also in dem Stäb-

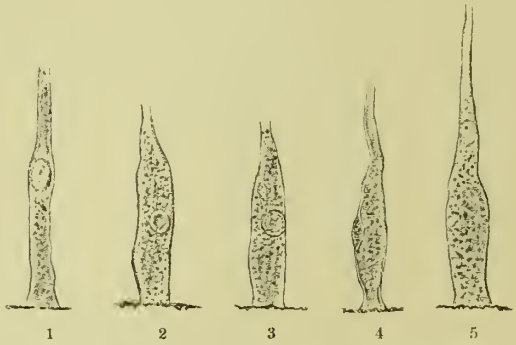

Fig. 35. Aeussere Abtheilung der Müller'schen Faser. 1, 2, 3, vom Menschen; 4 und 5 vom Leoparden. An 1—4 sind die Aussenglieder zum Theil abgebrochen. Osmium.

chen und Zapfen, in der Nähe des oberen Endes des sogenannten Innengliedes dieser Bildungen, liegt wieder ein Kern mit Kernkörperchen eingebettet; dieser Kern ist klein, zart und von rundlicher Gestalt (Fig. 35 und 36).

Aus der vorliegenden Auseinandersetzung ergibt sich daher, dass die Müller'sche Faser an der Membrana limitans interna ihren Ursprung nimmt und in Form von Stäbchen und Zapfen ihr Ende erreicht.

Gegen die Peripherie werden die Müller'schen Radialfasern breiter.

Es möge gleich hier bemerkt werden, dass die Müller'sche Radialfaser an stärker gehärteten Präparaten sich wohl zumeist als Faser darstellt, in Wirklichkeit aber

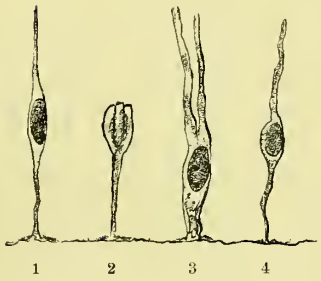

Fig. 36. Mensch: Müllers Fl.; in 2 ist das Aussenglied abgerissen.

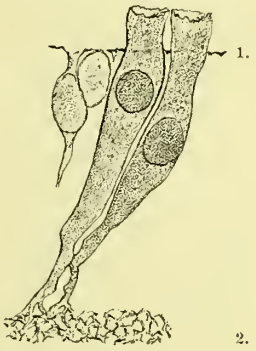

Fig. 37. Mensch: 1. äussere Grenzmembran; 2. äussere gran. S.; die mittlere 2. Abtheilung der Müller'schen Faser sehr mächtig; über der äusseren Grenzmembran zwei abgebrochene Stäbchen mit deutlichem Lumen. Osmium.

keine Faser, sondern von ihrem Anfange bis zu ihrem Ende ein dickes, cylindrisches, schlauchförmiges Gebilde sein dürfte.

Wenn ich indessen den Ausdruck „schlauchförmiges Gebilde" gebrauche, so will ich damit die Natur des Inhaltes des letzteren nicht entschieden haben; es wäre immerhin möglich, dass die Wand des Schlauches nur durch Verdichtung der äusseren Theile des Cylinders entsteht. Der Anschein spricht aber allerdings mehr für die Natur des echten Schlauches, dessen Inhalt eine geringere Consistenz besitzt und mitunter (an Präparaten, an welchen die Mem-

brana limitans interna von dem kelgelförmigen inneren Ende der Radialfaser abgerissen ist) in Gestalt von Tropfen sich ergiesst.

Indem ich aber hier von diesen Tropfen spreche, muss ich betonen, dass der Inhalt des Schlauches nichtsdestoweniger aus lebender Materie oder aus einem Protoplasma von geringerer Consistenz als es in der Regel der Fall ist, bestehen kann; ich schildere ja vorläufig nur die Thatsachen, wie sie mir durch das Mikroskop geboten sind.

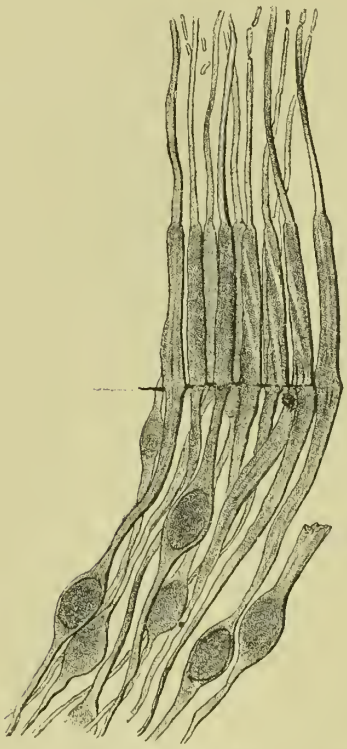

Fig. 38. Mensch: Aus der Mitte der fovea centralis. Osmium.

Die Wand dieses Schlauches kann nun durch die Härtungsflüssigkeit, respective in Folge des Absterbens die mannigfaltigsten Veränderungen erleiden, von denen die Bildung feiner Längsfalten, namentlich im Bereiche der mittleren und äusseren Abtheilung, aber auch des inneren Abschnittes am häufigsten vorkommmt.

Nicht selten sieht man wie der Schlauch eine Strecke unter der Membrana limitans externa derartige Längsstreifen bildet, welche etwas weiter oben in isolirte Fasern übergehen, als solche die Membrana limitans externa überschreiten und über der äusseren Grenzmembran bereits das Bild einer Gruppe sehr feiner Stäbchen zeigen.

Ich will nun eine Reihe von Formen schildern, welche an den Stäbchen wahrgenommen werden können.

1. Das Stäbchen präsentirt sich als ein Schlauch von etwa 60 Mikr. Länge und 6 bis 7 Mikr. Dicke; die Wand

des Schlauches ist glatt, homogen, und zeigt in ihrer Mitte einen zarten, rundlichen Kern mit Kernkörperchen, durch welchen das Gebilde in zwei Hälften, ein Innenglied und ein etwas

Fig. 39. Tiger: 1. m. limitans externa. Unter der m. lim. ext. ist die vordere Wand des Schlauches abgerissen; das äussere Korn ist zum grossen Theile blossgelegt. Müller's Flüssigkeit.

Fig. 40. Mensch; in der Nähe der m. lim. ext. ist die vordere Wand des Stäbchens defect.

schmäleres Aussenglied, getrennt wird. Diese Form des Stäbchenschlauches (Fig. 35) dürfte den Verhältnissen in vivo am nächsten stehen; zumal die Vermuthung gegründet ist,

Fig. 41. Mensch; Osmium.

Fig. 42. Mensch; Osmium

dass sich die Elemente in vivo durch Ueberosmiumsäure am besten conserviren. Durch ammoniakalische Karminlösung und durch Ueberosmiumsäure wird ein Unterschied in der Färbung des Innen- und Aussengliedes nicht ersichtlich.

2. Der Stäbchenschlauch ist in seinem Innengliede merklich breiter als im Aussengliede. Die Wand beider Abtheilungen erscheint fein granulirt, der Kern in derselben nicht mehr oder noch eben wahrnehmbar (Fig. 41 und 42). Das Verhalten gegen die ammoniakalische Karminlösung und Ueberosmiumsäure ist ein gleiches wie bei der ersten Form der Stäbchen.

3. Am Innengliede des Stäbchenschlauches ist eine zarte Andeutung von Längsstreifenbildung bemerkbar, während das

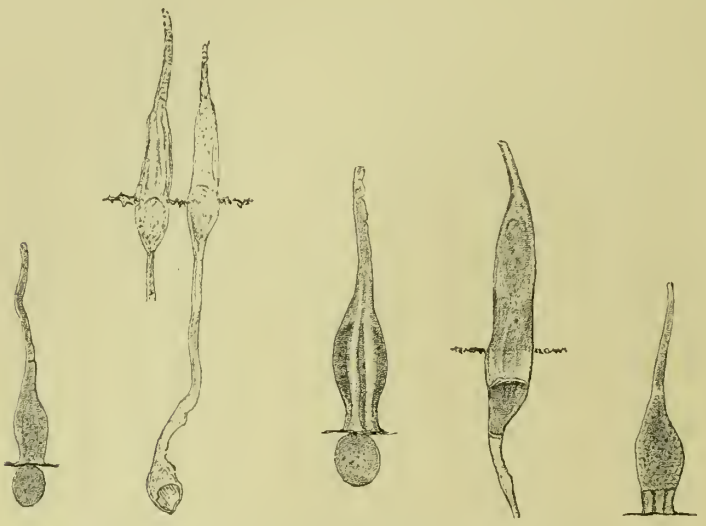

Fig. 43. Mensch; Fig. 44. Mensch; Fig. 45. Mensch; Fig. 46. Mensch; Fig. 47a. Mensch. Sämmtlich Ueberosmiumsäurepräparate.

schmälere oder gleichbreite Aussenglied noch homogen und glatt oder auch fein granulirt erscheint (Fig. 43, 44, 45, 46 und 47a). Ein Theil des längsgestreiften Innengliedes bricht mitunter von dem übrigen Stäbchen ab und stellt daher eine dichte Reihe kurzer Nadeln, welche M. Schultze als sogenannte Faserkörbe beschrieben hatte (Fig. 47b).

4. Die Längsstreifen sind am Innen- und Aussengliede vorhanden. (Fig. 48).

5. Es ist nur das Innenglied, jedoch nicht parallel zu seiner Längsachse, sondern in Spiraltouren gestreift und in Ueberosmiumsäure dunkler gefärbt wie das Aussenglied (Fig. 38).

6. Die Längsstreifen des Innengliedes lassen sich in ihrer Continuität bis auf die sogenannte Stäbchen- und Zapfenfaser verfolgen (Fig. 49 und 50).

7. Die am Innengliede nur zart angedeuteten Längsstreifen sind am Aussengliede bereits isolirt und stellen eine Gruppe von stabförmigen Gebilden vor (Fig. 49, 50, 51, 52, 53 und 54.

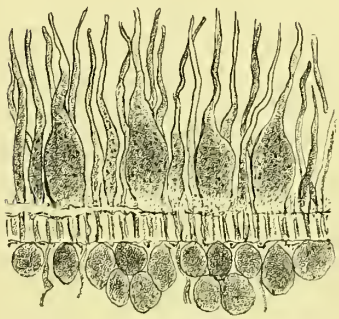

Fig. 47b. Mensch; Müller's Fl.

Fig. 48. Mensch; ein Theil des Aussengliedes abgerissen; Osmium.

Fig. 49. Mensch; Osmium.

8. Es bietet nur der untere, an die Membrana limitans externa grenzende Abschnitt des Stäbchenschlauches ein homogenes Aussehen dar; und aus diesem homogenen, also noch im Bereiche des Innengliedes befindlichen Schlauchstück, treten die Längsstreifen isolirt hervor (Fig 40, pag. 37).

9. Der Stäbchenschlauch zeigt am Innengliede und am Aussengliede feine, zarte Längsstreifen. An je einem Längsstreifen des Aussengliedes sind zahlreiche kernartige Verdickungen wahrnehmbar. Ich enthalte mich einer bestimmten Diagnose dieser Gebilde, doch vermuthe ich, dass sie nicht regelmässig, sondern nur dann erscheinen, wenn die Netzhaut in gewissen Conservirungsflüssigkeiten, wie verdünnter

Ueberosmiumsäure, namentlich aber verdünnter Chromsäure, abstirbt (Fig. 55).

10. Der Stäbchenschlauch erscheint nicht als regelmässig gestreckter Cylinder, sondern zeigt verschiedene Ein-

Fig. 50.



Fig. 51.

Fig. 52.

biegungen der Wand und bietet kein glattes, sondern ein mehr rauhes Aussehen. Durch Ueberosmiumsäurefärbung lässt

Fig. 53.

Fig. 54.

Fig. 55. Mensch.

sich das Innenglied vom Aussenglied nicht unterscheiden (Fig. 56, 57, 58 und 59).

11. Man sieht in der Stäbchenschicht mehr oder weniger regelmässige, ovale Loculamente, welche durch Verschmelzung kurzer dicker Fortsätze der sub 10 geschilderten Stäbchen

gebildet werden. In Fig. 60 ist noch die Verschmelzungsstelle genannter Ausläufer mit ziemlicher Klarheit angedeutet, nicht so in Fig. 61. — Zuweilen, namentlich an Objecten,

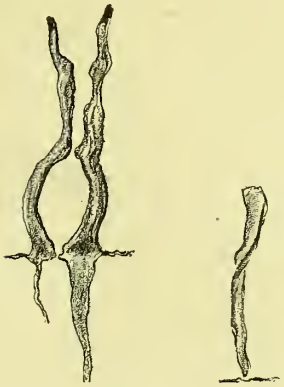

Fig. 56. Mensch; Osmium.

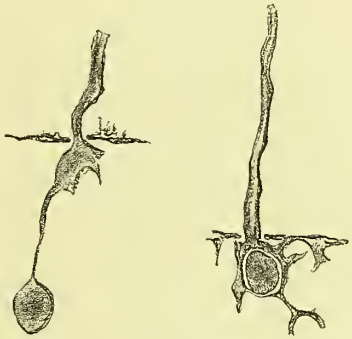

Fig. 57, 58 und 59. Tiger; Osmium.

welche in $^1/_{10}$procentiger Chromsäurelösung gehärtet wurden, sieht man an jenem Abschnitt der stabförmigen Gebilde, welche über dem Loculament sich finden, keulenförmige Verdickungen in verschiedener Grösse und Zahl.

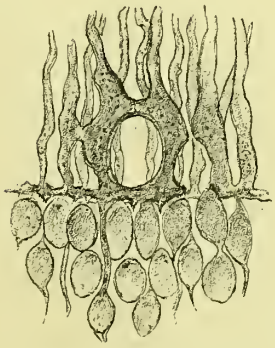

Fig. 60. Mensch; Osmium.

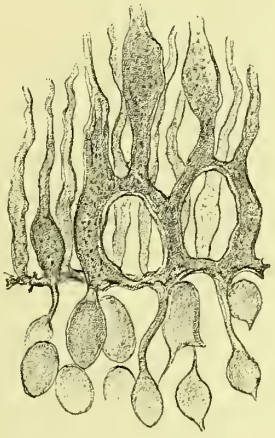

Fig. 61. Mensch; Osmium

12. Das in seinem Aussehen glatte oder aber auch rauhe, eckige Stäbchen zeigt entweder in der Continuität oder an seinem äusseren Ende kugelige Verdickungen. Fig. 62.

13. Die Membrana limitans externa nimmt keinen geradlinigen, sondern einen wellenförmigen Verlauf. Die ihr aufliegenden geschrumpften Innenglieder der Stäbchen und isolirten Längsstreifen der letzteren stellen sich daher auch in Wellenform dar; die Aussenglieder der Stäbchen, zu kleinen, runden oder ovalen körnchenähnlichen Gebilden umgestaltet, füllen papillenartig die Wellenthäler, sowie den Raum zwischen den Wellenbergen und dem Tapetum aus (Fig. 63 und 64).

14. In Fig. 65 bringe ich drei Abschnitte des Netzhautpräparates einer Tigerkatze (Felis serval), deren Augen etwa zwölf Stunden nach dem Tode enucleirt und in Ueberosmiumsäure eingelegt wurden. Am ersten Abschnitte, welcher der Gegend der Ora serreta entspricht und am raschesten mit der Conservirungsflüssigkeit in Contact kam, ist die Stäbchenschicht gut erhalten. Am zweiten Abschnitte sind bereits zahlreiche kolbige Verdickungen am Stäbchen bemerkbar; dieses Bild entspricht einer Netzhautregion, welche 4 bis 5 *mm* von der Ora serrata entfernt war. Am dritten Abschnitte des Bildes — die centralen Theile der Netzhaut darstellend, ist die äussere Hälfte der Stäbchenschicht in wellenförmiger Anordnung von oblongen körnerähnlichen Formationen eingenommen, welche den oben erwähnten, bereits isolirten, kolbigen Verdickungen des Stäbchens gleichkommen. Die innere Hälfte der Schicht ist ausgefüllt, durch runde granulirte Gebilde. In Fig. 66 ist eine Partie des dritten Abschnittes bei etwa 800facher Linearvergrösserung aufgenommen worden.

Fig. 62. Leopard; Osmium.

Dies sind wohl die häufigsten Gestalten, welche an dem Stäbchen vorkommen, und die in den Figuren genau nach den Präparaten abgebildet erscheinen. Was hier vom Stäbchen bemerkt wurde, hat seine Giltigkeit auch für den Zapfen, indem ich beide Gebilde sowohl im anatomi-

schen als auch physiologischen Sinne für vollkommen gleichwerthig halte.

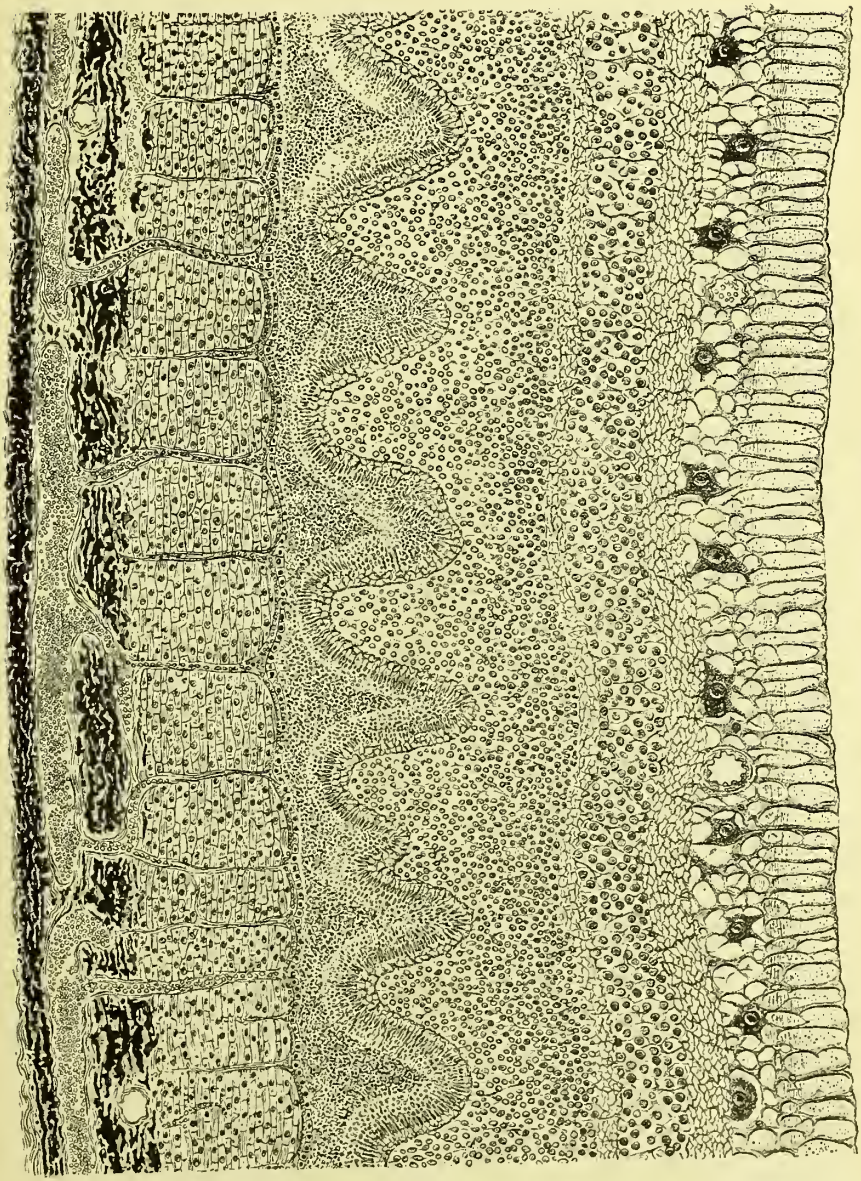

Fig. 63. Aus einem in Müller'scher Flüssigkeit gehärteten Löwenauge.

Von vielen Autoren ist die Dicke des Stäbchenschlauches sehr gering angeschlagen worden. Diese Dimensionen dürften

mit der grössten Wahrscheinlichkeit sich auf die erwähnten isolirten, in der That stabförmig aussehenden Längsstreifen beziehen; an Ueberosmiumsäure-Präparaten sind sie dünner

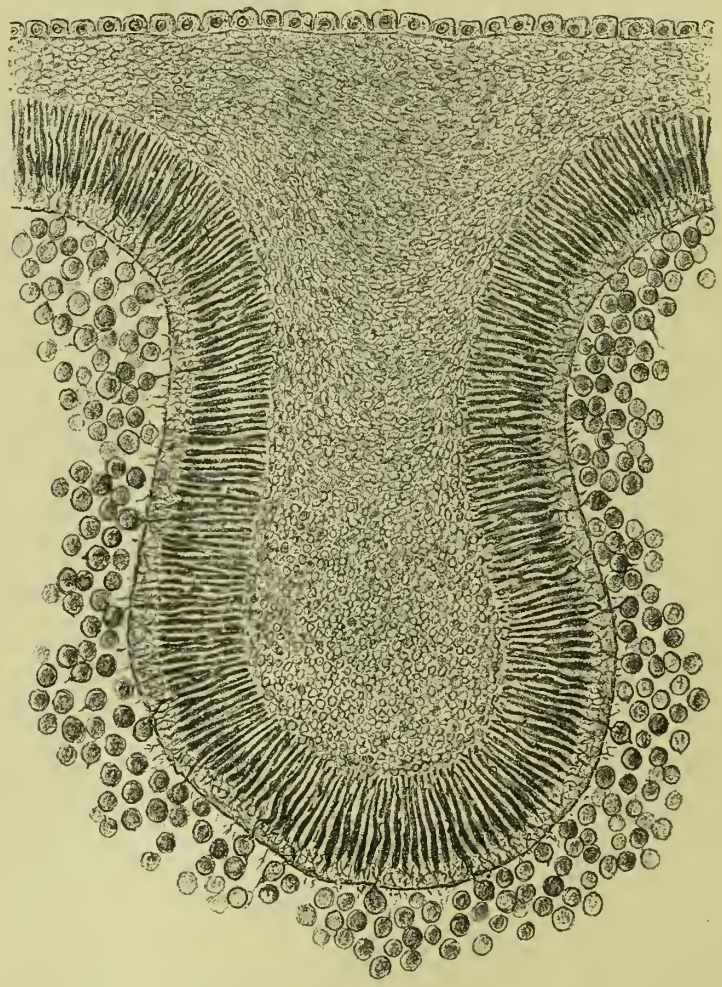

Fig. 61. Löwe; Eine Papille a. d. Stäbchenschicht. Müller's Fl. Objectiv Seibert VIII. (Wasserimmersion); Ocular Hartnack III.

als an Objecten, welche in Müller'scher Flüssigkeit gehärtet waren. Wenn man aus einem und demselben Auge sehr viele Präparate anfertigt, so kann man sich mit Leichtigkeit die

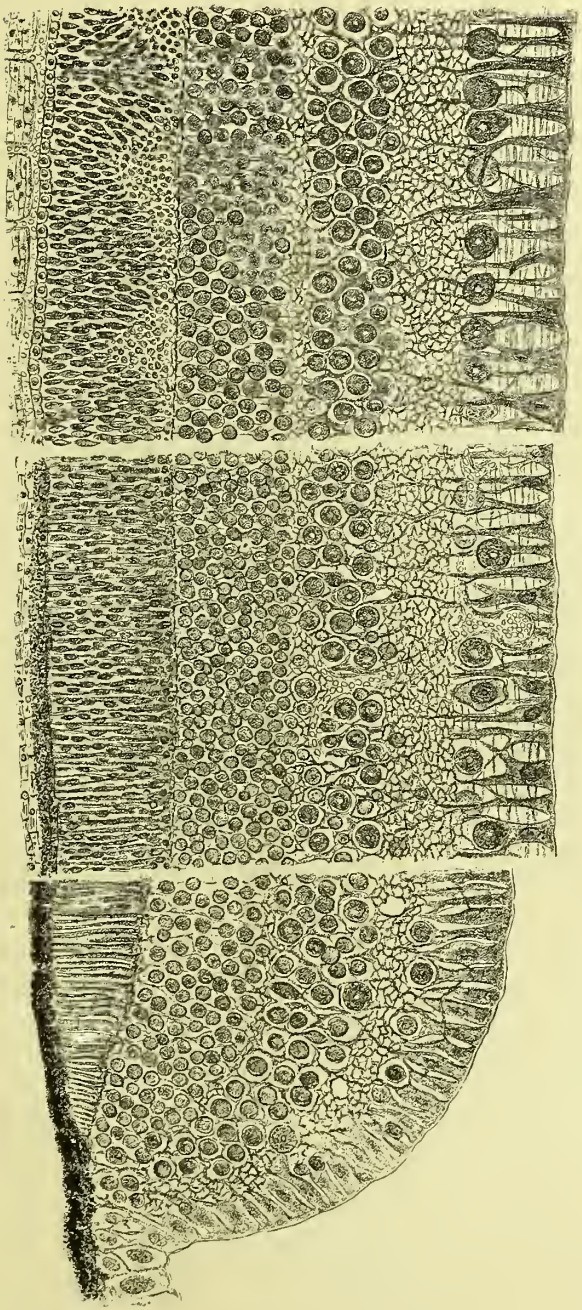

Fig. 15. Tigerkatze; Osmium.

Ueberzeugung verschaffen, wie gross die Differenzen in der Dicke und Zahl jener Gebilde sind, welche man auf Grund des stabförmigen Aussehens für Stäbchen hält.

An der mittleren Abtheilung, oder richtiger gesagt, an jenem Abschnitt des Müller'schen Schlauches, welcher innerhalb der äusseren Körnerschichte liegt, und der Stäbchenzapfenfaser der Autoren entspricht, lassen sich auch mannigfaltige Verschiedenheiten der Form wahrnehmen.

M. Schultze[46] beschreibt an der Zapfen- und Stäbchenfaser eine feine Längsstrichelung und hält letztere für eine

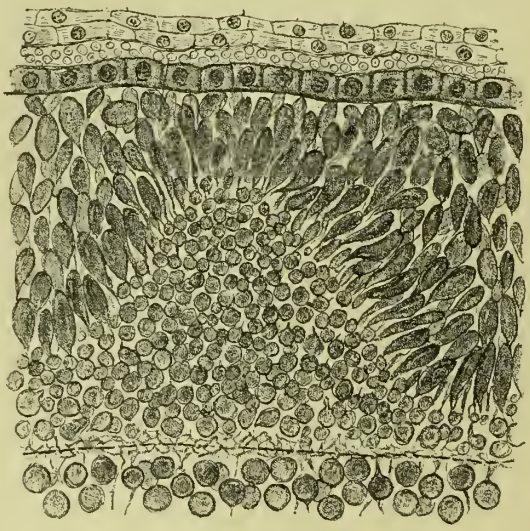

Fig. 66. Tigerkatze; Osmium.

Andeutung der Zusammensetzung aus feinen Nervenfibrillen; in dünnen Lösungen von Chromsäure und Ueberosmiumsäure kann nach M. Schultze die Faser schwinden, nachdem sie zuvor ein Auftreten von Varicositäten zeigt. Der genannte Forscher hielt dafür, dass die kegelförmige, dreieckig aussehende Anschwellung an dem inneren Ende der Faser in ein Büschel zahlreicher äusserst feiner Fibrillen zerfalle, welche in der äusseren granulirten Schicht eingebettet liegen, und sich nicht netzartig untereinander verbinden.

W. Krause behauptet, dass die Zapfen- und Stäbchenfaser im continuirlichen Zusammenhange mit den Zellen seiner Membrana fenestrata stehe.[47]

Schwalbe[48] schliesst sich der Ansicht M. Schultze's an, betont aber, dass der Zusammenhang der erwähnten Fibrillen mit Nervenfasern der inneren Netzhautschichten noch nicht nachzuweisen ist, und dass jene Fäserchen nur eine kurze Strecke weit verfolgt worden sind; Schwalbe hält es für möglich, dass die Fäserchen nur Auszackungen, Wurzeln der Basis der Sinnesepithelzellen darstellen, mit welchen dieselben fest an ihrer Unterlage haften.

Merkel[49] sah an gelungenen Isolationspräparaten je eine Zapfenfaser in eine innere Kornfaser übergehen. Die Stäbchenfaser erreicht nach seinen Beobachtungen die äussere granulirte Schichte, in welcher sie in einen flächenhaften Verlauf umbiegt.

Dogiel[50] hält in Bezug auf die Dicke den Unterschied zwischen Stäbchen und Zapfenfaser aufrecht. „Die Anschwellung des Stäbchenfusses (Stäbchenfaser der Autoren) sagt er, weist an ihrer Basalfläche eine Vertiefung auf, in welcher stets ein körniges Klümpchen liegt. Dieses Klümpchen stellt nichts Anderes vor, als die letzte Endigung eines einzelnen oder mehrerer (zweier) feinster varicöser Fäden, die als Theilungsästchen der peripherischen Fortsätze der bipolaren Nervenzellen anzusprechen sind. Die Sehzelle selbst aber liegt dem erwähnten Klümpchen blos an, ohne mit demselben etwas gemein zu haben."

Die einzig brauchbaren Objecte, welche ich aus der mittleren Abtheilung des Müller'schen Radialschlauches erhielt, waren in Ueberosmiumsäure gehärtet. Aber auch an diesen Präparaten kamen so zahlreiche und so mannigfache Formen der sogenannten Stäbchenzapfenfaser vor, dass wir uns die diesbezüglichen wesentlich differenten Ansichten der einzelnen Forscher zur Genüge erklären können.

Die allerhäufigste Formveränderung des in Rede stehenden Abschnittes ist folgende: der Schlauch zeigt an der

Stelle, wo der Kern sammt seinem Kernkörperchen zu liegen käme, einen dem Contour und der Grösse des Kernes entsprechenden Defect in seinem verdickten Ende. Der Rand dieses lochförmigen Defectes ist scharf gezeichnet; oftmals

Fig. 67. Mensch; Osmium.

Fig. 68. Mensch; Osmium.

Fig. 69. Mensch; Osmium.

sieht man in der Tiefe des Loches die hintere Wand des Schlauches mehr oder weniger unversehrt erhalten. Die bildliche Darstellung des möglicherweise durch das Reagens aus-

Fig. 70. Mensch; Osmium.

Fig. 71. Mensch; Osmium.

Fig. 72. Mensch; Osmium.

geprägt gewordenen Schlauches möge die genannten Verhältnisse ersichtlich machen (Fig. 44, 67, 68, 69, 70 und 71).

Fig. 72 zeigt eine etwas andere und nicht sehr seltene Gestalt. Der Schlauch erscheint, wiewohl nicht der ganzen

Länge nach, in zwei Hälften getheilt, welche mit ihren Enden sich zwischen den äusseren Körnern verlieren.

An den aus Müller'scher Flüssigkeit gewonnenen Objecten sehe ich die Stäbchenzapfenfaser in Form glatter, bandartiger, ziemlich breiter Stränge, die mitunter dicht nebeneinander liegen (Fig. 73).

An der inneren Abtheilung des Müller'schen Schlauches, welche mit einer kegelförmigen Anschwellung sich an der Membrana limitans interna ansetzt, sind ganz ähnliche, ja gleiche Gestaltveränderungen nachweisbar, wie sie im Vor-

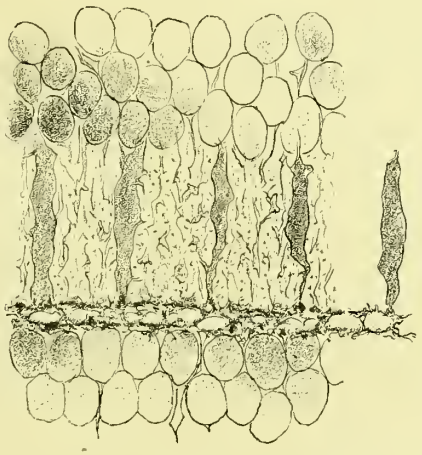

Fig. 73.

angehenden an dem mittleren und äusseren Abschnitte derselben beschrieben wurden.

In dünnen Lösungen von Chromsäure und Ueberosmiumsäure kann der schmächtigere Theil der Abtheilung, welcher innerhalb der inneren granulirten Schicht verläuft, das Auftreten von Varicositäten zeigen, sie können andererseits in der inneren granulirten Schicht vollständig schwinden. M. Schultze hatte, auf ähnlicher Beobachtung fussend, erklärt, dass die radialen Fasern sich in dem Netzwerke der granulirten Schicht auflösen, respective theilen können. Ich muss aber bemerken, dass die Concentration der Lösung die Gestaltung der anatomischen Bildung beeinflusst. Längsstreifung, Auseinanderweichen der

Längsstreifen, wodurch ein Bündel von stabförmigen Strängen, genau wie innerhalb der Stäbchenschicht gebildet wird, Theilung der kegelförmigen basalen Anschwellung in zwei, ja drei derartige Enden, sind häufig zu beobachtende Vorkommnisse. Schalige membranartige Anastomosen zwischen je zwei Schläuchen, namentlich im Bereiche der Ganglienzellenschicht gehören zu nicht seltenen Erscheinungen. In letzterem Falle entstehen grosse Lücken, welche von Nervenzellen ausgefüllt werden (Fig. 63); sie erinnern mich durch ihre Configuration lebhaft an die p. 39 geschilderten Formveränderungen der Zapfenschläuche. Ich halte diese Bildungen ebenfalls für Formveränderungen des Müller'schen Schlauches, die beim Absterben in gewissen Reagentien auftreten.

h) Die Schicht der äusseren Körner.

Die äussere Körnerschicht beginnt nahe am Foramen chorioideae und hört an der Ora serrata etwas früher als das äussere granulirte Stratum auf. Ihre Breite ist verschieden: beim Menschen besteht die Schicht in dem grössten Theil der Netzhaut aus vier, beim Elephanten aus etwa fünf, beim Tiger und Leoparden aus sieben bis acht dicht übereinander liegenden Reihen von Körnern. Das äussere Korn ist wie das innere Korn ein etwas längsovaler Körper, in dessen Mitte ein kleiner runder Kern sich findet, welcher an, aus Müller'scher Flüssigkeit oder Chromsäure gewonnenen Präparaten, glänzend, an Ueberosmiumsäureobjecten dunkel erscheint. Einen helleren Querstreifen in der Mitte des äusseren Kornes habe ich in der Netzhaut des Menschen und Elephanten nicht gesehen, dagegen war ein solcher an den äusseren Körnern der Tigernetzhaut deutlich ausgeprägt.

Die Eintheilung der äusseren Körner in zwei Arten, grössere Zapfenkörner und kleinere Stäbchenkörner, ist nicht begründet. An Netzhäuten, die in Chromsäure conservirt wurden, sieht man wohl in der äusseren und auch in der inneren Körnerschicht kleinere, mehr spindelförmige Gebilde, und zwar theils in der Stäbchen-, zum Theil aber auch in der Zapfenfaser gelagert,

jedoch in einer sehr geringen Zahl vertreten; schon diese letzteren Umstände würden genügen, einen constanten Grössenunterschied zwischen Stäbchen- und Zapfenkörnern nicht anzunehmen. Ist aber die Retina in Ueberosmiumsäure oder in

Fig. 74. Mensch; $^1/_{10}$% Chroms. L. e. = limitans ext.

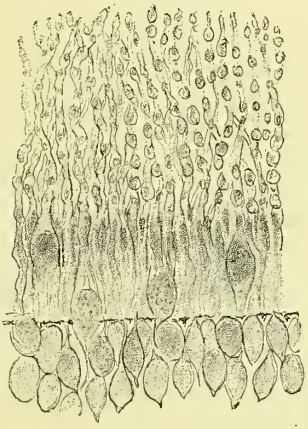

Fig. 75. Mensch; Osmium.

Müller'scher Lösung gehärtet worden, verschwinden diese Form- und Grössenunterschiede vollkommen. Auch der als erwiesene Thatsache hingestellten Ansicht, dass jeder Faser

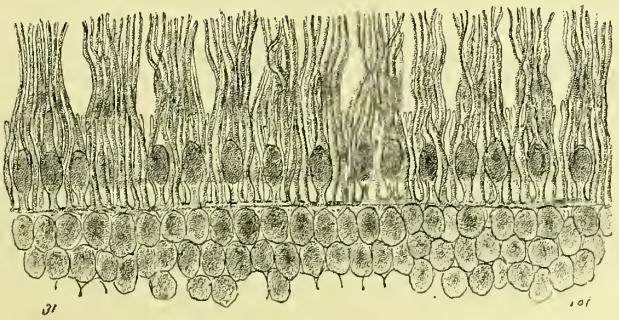

Fig. 76. Mensch: Müller'sche Flüssigkeit. Hartnack Ocular III, Objectiv 8.

nur ein Korn entspreche, muss ich entgegentreten, wie es sich aus dem weiteren Verlaufe der Beschreibung ergeben soll.

Die äusseren Körner nehmen beim Menschen nur einen Theil des Raumes zwischen der äusseren granulirten Schicht und

der Membrana limitans externa ein, und zwar in der Weise, dass, wie Henle es für die Maculagegend, Kölliker auch für den übrigen Theil der Netzhaut angegeben, über der äusseren granulirten Schicht ein verhältnissmässig, breiter, körnerloser Raum — Henle's äussere Faserschicht — übrig bleibt. Beim Elephanten, Tiger und Leoparden ist die äussere Faserschicht als solche vorhanden, ihre Breite jedoch eine viel kleinere wie beim Menschen.

Das Korn kann in dem Müller'schen Schlauche in verschiedener Höhe eingebettet zur Ansicht kommen; nur selten finde ich Präparate, in denen dasselbe knapp an der Granulosa externa liegt (Fig. 27, 28 und 74). Gewöhnlich sieht man die Körner gleich unter der äusseren Grenzhaut gelagert; überaus häufig konnte ich jedoch sehen, dass das Element die äussere Grenzhaut mit ein viertel (Fig. 44), ein halb (Fig. 75), dreiviertel seines Körpers oder auch vollständig (Fig. 41, 42, 45, 49, 51, 52, 53, 55 und 76) überschreitet, um in seinem Schlauche entweder dicht über der Membrana limitans externa, oder in anderen Höhen desselben zur Ansicht zu gelangen. Hie und da habe ich Objecte beobachtet, wo das äussere Korn am oberen Ende des Stäbchenschlauches sass (Fig. 77).

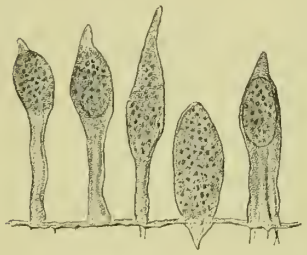

Fig. 77. Mensch; Osmium.

Vom topographischen Standpunkt genommen ist das Verhältniss der äusseren Körner zu den Stäbchen-Zapfenschläuchen folgendes: In der Gegend der Ora serrata sieht man nur wenige Körner, etwa eines im Gesichtsfelde des Hartnack'schen Objectivs 8, Ocular III, welche die Membrana limitans externa überschreiten und diese finden sich ausschliesslich in der Mitte des Stäbchens. Schon einige Millimeter vor dem Rande des Maculaovals ist die Zahl der exponirten Körner — so will ich sie nennen — eine auffallend grössere, hingegen ihre Entfernung von der äusseren Grenzmembran eine kleinere (Fig. 76, 78 und 79).

In der peripheren und ziemlich breiten Zone des gelben Fleckes ist schon fast in jedem Schlauche je ein, an der Grenzmembran sitzendes Korn bemerkbar, und in einer geringen Entfernung vom Rande der Centralgrube, sowie in der letzteren sind die äusseren Körner nur unter der Limitans externa (Fig. 17), respective nach innen von derselben nachweisbar. Um den Sehnerven herum sind die exponirten Körner in der gleichen Höhe des Stäbchens zu finden, wie in der Gegend der ora serrata, mit dem Unterschiede, dass am äusseren, also dem gelben Flecke zugekehrten Rande des Sehnerven ihre Zahl eine merklich grössere ist. Beim Elephanten,

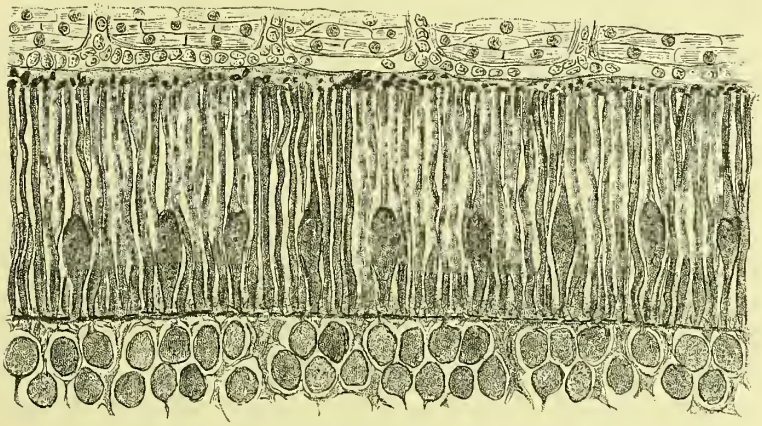

Fig. 78. Tiger; Osmium.

Tiger und Leoparden sind die exponirten Körner in analoger Weise wie beim Menschen angeordnet.

Die obigen Angaben beziehen sich auf fünf frische Menschenaugen, welche vollständig aufgearbeitet wurden. In dem sechsten Auge gestalteten sich die Verhältnisse etwas anders. Das Auge gehörte einem 46jährigen Manne, bei welchem wegen eines ausgebreiteten Carcinoms der Lider und des Bindehautsackes das linke nur mit einem zarten Hornhautflecke behaftete, aber ziemlich gut sehende Auge, enucleirt werden musste. Während der Chloroformnarkose waren die Lider geschlossen und mit einem Handtuch überdeckt;

während der Umschneidung der Bindehaut meldete der die Narkose überwachende College, dass der Puls nicht zu fühlen sei. Es wurde sofort die künstliche Respiration eingeleitet, nebenbei bemerkt ohne Erfolg, und indessen die Enuclea-

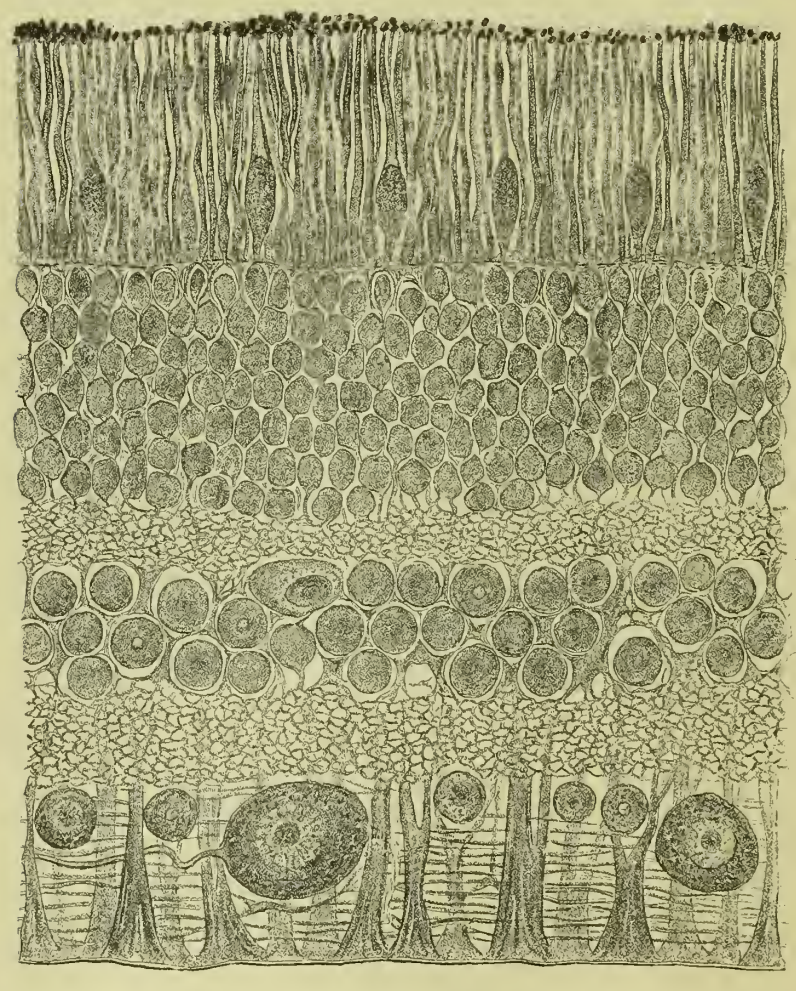

Fig. 79. Leopard; Osmium.

tion sehr rasch ausgeführt. Der Bulbus ist in Müller'sche Lösung gelegt worden.

An diesem Auge nun war die Zahl und die Lage der exponirten Körner ausserhalb der Macula lutea jener der

anderen fünf Augen gleich, mit dem Unterschiede, dass hier die bezüglichen Elemente im Stäbchen überall höher sassen als in den übrigen Augen. Am Rande der Centralgrube waren hier aber ebenfalls dicht über der Membrana limitans externa sitzende äussere Körner vorhanden (Fig. 80), während solche an den früheren fünf Menschenaugen nicht zu finden waren. Wie die Mitte der Fovea centralis sich in der fraglichen Hinsicht verhielt, kann ich leider nicht angeben, weil die Präparate an dieser Stelle gerissen waren.

Ich brauche wohl kaum zu erwähnen, dass, wenn ein äusseres Korn im Stäbchen sich findet, dieses Stäbchen aber

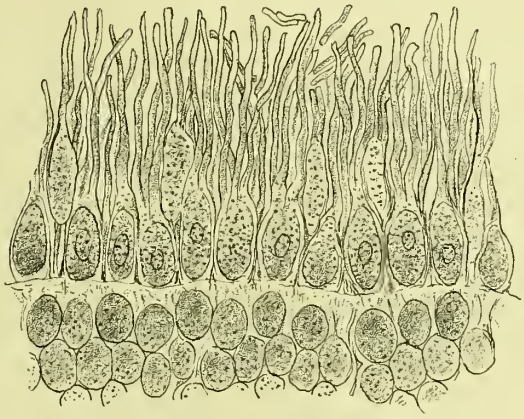

Fig. 80. Mensch; P. a. Müller's Flüssigkeit.

in Folge der Härtung schmäler wird, das ganze Gebilde die Form eines Zapfens annimmt, dessen dickerer, bauchiger Abschnitt entweder an die äussere Grenzmembran stösst, oder mehr oder weniger in der Mitte zur Ansicht gelangt, ja selbst das Bild einer umgestürzten Flasche bietet.

Ich will nunmehr noch auf jene Präparate hinweisen, welche dafür sprechen, dass die Behauptung der Einzahl der äusseren Körner in je einem Schlauche eine unrichtige sei, dass sie nur für das Gebiet der Fovea centralis zutreffe. Es liegen mir nämlich mehrere Präparate, darunter auch solche aus der peripheren Macularegion vor, an denen man innerhalb der äusseren Körnerschichte mit Bestimmtheit zwei Körner

in einer Faser sieht, andere Bilder zeigen wieder Stäbchen mit je zwei exponirten Körnern. (Fig. 81, 82, 83.)

In der äusseren Körnerschicht und in der Stäbchenschicht des Tigers sowohl wie des Leoparden und, so weit mir bekannt, nur dieser Thiere, sind die histologischen Verhältnisse an einzelnen, nicht scharf umschriebenen Stellen der Netzhaut wesentlich anders gestaltet. Vor Allem sei es hier nochmals betont, dass die folgende Beschreibung sich auf Präparate bezieht, welche aus einer möglichst frischen und in Ueberosmiumsäure gehärteten Netzhaut gewonnen wurden. — Ein Augapfel (Leopard) ist dem schon erwähnten lebenden Thiere in Chloroformnarkose — der zweite (Tiger) einem vergifteten Thiere sofort nach erfolgtem Tode entnommen worden.

Fig. 81. Mensch; Müller'sche Flüssigkeit.

Fig. 82. Mensch; Müller'sche Flüssigkeit.

Fig. 83. Mensch; Müller'sche Flüssigkeit.

In der äusseren Hälfte der äusseren Körnerschicht des Tigers und des Leoparden sehe ich nun an einer, zwei oder auch mehreren Stellen der 6 bis 8 Millimeter langen Schnittpräparate einen mit hellgelbbräunlicher Masse ausgefüllten Abschnitt, welcher gegen die ihn umgebenden dunkler braunen äusseren Körner nicht scharf abgegrenzt erscheint (Fig. 74). Dieser Abschnitt ist von verschiedener Ausdehnung; zuweilen nimmt er nur das Gesichtsfeld eines Seibert'schen Objectivs Nr. VIII, Ocular Hartnack III ein; gewöhnlich ist er aber doppelt, mitunter nahezu dreimal so gross.

Die erwähnte Masse bietet häufig ein homogenes Aussehen dar; nicht selten lassen sich jedoch in ihr Gebilde erkennen, welche der Form und Grösse nach nichts Anderes als äussere Körner sein können. An der Peripherie des frag-

lichen Territoriums sind die Charaktere der äusseren Körner deutlicher ausgeprägt — verschwinden allmählich gegen die Mitte, wo sie entweder gar nicht zum Vorschein kommen oder nur noch angedeutet sind.

Die Membrana limitans externa und die Stäbchenschicht weichen hier an einzelnen Präparaten von der Norm nicht ab. Oefter jedoch kommen Objecte zur Beobachtung, wo die genannte hellgelbe Masse auch einen mehr oder weniger ausgebreiteten Theil der Stäbchenschicht eingenommen hatte

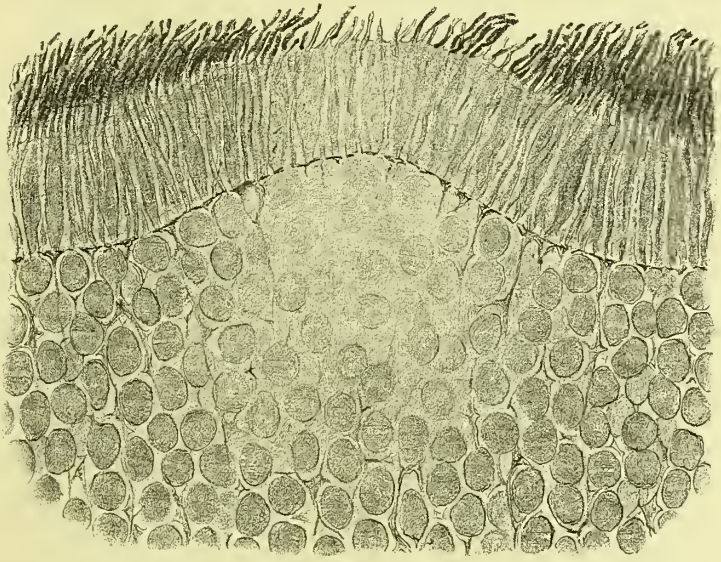

Fig. 84. Tiger; Osmium.

(Fig. 84); die äussere Grenzmembran verlauft an solchen Objecten zumeist leicht bogenförmig und ist nicht immer scharf ausgeprägt.

Im Bereiche der Stäbchenschicht kommen sodann zarte dunkel gefärbte Linien und Längsstreifen zur Ansicht, welche, der homogenen Masse anfliegend, dieselbe in nebeneinander stehende Stäbchen- und Zapfenschläuche zu trennen scheinen und über der äusseren Begrenzung der homogenen Masse als schwarz gefärbte Stäbchen-Aussenglieder auch aus der letzteren hervorspriessen. Ein anderesmal sind jene dunklen Längsstreifen

mehr oder weniger leicht zu unterscheiden — in der gelben Masse sind jedoch auch im Gebiete der Stäbchenschicht runde, den äusseren Körnern entsprechende Körper mit wenig scharfen Contouren in wechselnder Zahl angedeutet (Fig. 85 und 86).

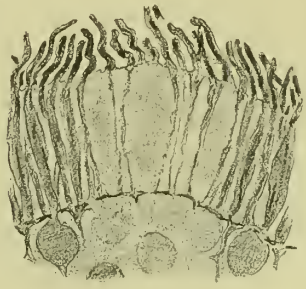

Fig. 85. Tiger; Osmium.

Fig. 86. Tiger; Osmium.

Verhältnissmässig häufig sieht man überdies zwischen den stabförmigen Gebilden ovoide Körper (Fig. 87, 88, 89 und 90), welche gleichfalls hellgelb und homogen aussehen, der Grösse nach entweder den äusseren Körnern gleich oder die letzteren um das Doppelte, selbst um das Dreifache über-

Fig. 87. Leopard; Osmium.

Fig. 88. Leopard; Osmium.

Fig. 89. Leopard; Osmium.

steigen und mit ihrem Körper entweder knapp der Membrana limitans externa anliegen oder einen mehr oder weniger langen und verschieden dicken Stiel aufweisen.

Hie und da fand ich einen solchen ovoiden Körper von stäbchenförmigen Gebilden, die an der Membrana limitans

externa aus einer gemeinsamen Wurzel entspringen, kelchartig umschlossen (Fig. 88).

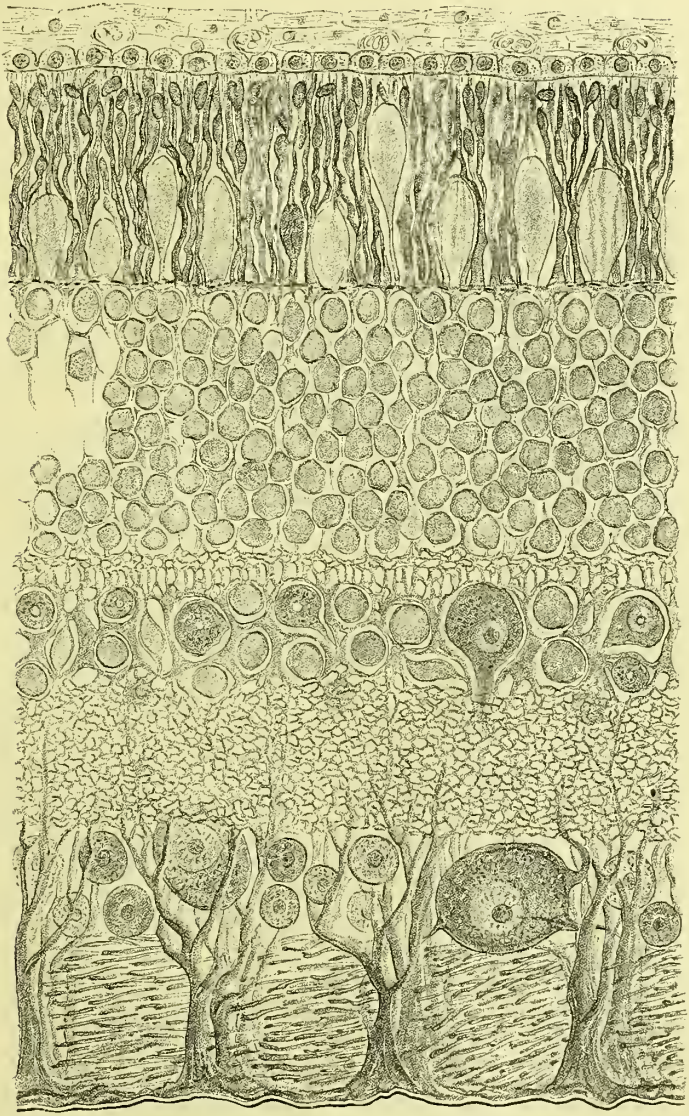

Fig. 90. Leopard; Osmium.

Die oben beschriebenen, mit gelber Masse erfüllten Stellen, sowie die soeben genannten Körper kommen in allen

Regionen der genannten Netzhäute zerstreut vor. Auf eine Deutung dieser Erfahrungen einzugehen, wage ich vorläufig nicht.

i) Die innere und äussere Grenzmembran.

Nach M. Schultze[51] entsteht die Membrana limitans interna durch die Verschmelzung der kegelförmigen Radialfaserenden.

Kölliker[52] dagegen betont auf Grund des anatomischen und chemischen Standpunktes die bestimmte Verschiedenheit zwischen den Radialfasern und der inneren Grenzmembran. Seiner Meinung nach stelle letztere eine Bildung für sich dar, die noch am zweckmässigsten den Glashäuten eingereiht wird.

Henle[53] hält die Membrana limitans interna desgleichen für eine selbstständige Haut und nennt sie Membrana limitans hyaloidea.

Nach Schwalbe[54] sind hyaloidea und limitans retinae wohl auseinanderzuhalten. Als limitans bezeichnet Schwalbe „den scharfen, doppelt contourirten Saum, in welchen die Radialfasern der Retina übergehen und der bei der Isolirung der letzteren in einzelne Stücke zerfällt. Je einem Radialfaserkegel und jedem die Grenzebene erreichenden Theilaste derselben haftet ein solches Saumstückchen an und erscheint wie der Durchschnitt eines Plättchens. Durch Aneinanderstossen der Säume sämmtlicher Radialfasern in derselben Ebene wird dann die Limitans interna hergestellt, von welcher die hyaloidea mit dem Glaskörper im Zusammenhange zu isoliren ist. Die innige Verbindung zwischen limitans interna und hyaloidea wird durch eine capillare Flüssigkeitsschichte vermittelt." Ich schliesse mich in dieser Frage der Ansicht Schwalbe's vollständig an.

Die Membrana limitans externa besteht nach M. Schultze aus einer membranösen Verbreiterung der Radialfasern oder der die äusseren Körner umhüllenden Bindesubstanz. Diese Auffassung der äusseren Grenzmembran ist eine fast allgemeine.

Ich habe nun Flächenpräparate vor mir (Fig. 91), welche der Netzhaut des Elephanten angehören. An diesen Objecten stellt die äussere Grenzmembran eine gefensterte Haut dar. Die Grösse der Lücken ist ebenso wie die Dicke der die letzteren trennenden Balken verschieden. An sehr gut con-

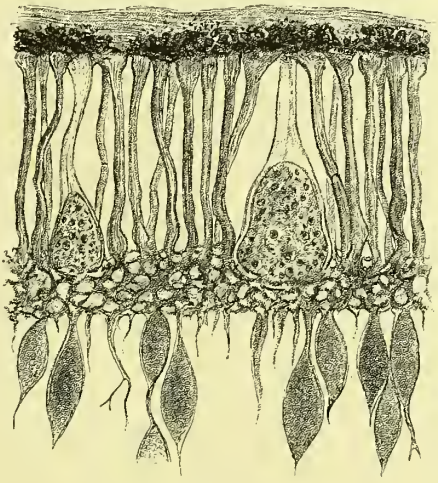

Fig. 91. Elephant; Osmium.

servirten Netzhäuten dürften die Lücken, welche doch zum Durchtritte der Stäbchen dienen — regelmässige runde Oeffnungen sein. Im Bereiche der Fovea centralis erleidet die Membrana limitans externa eine Depression — es erscheinen daher an dieser Stelle die Stäbchen beträchtlich länger als in den übrigen Theilen der Netzhaut.

k) Die Schicht des Pigmentepithels.

Dieses Stratum besteht aus einer einfachen Lage in der Regel sechsseitiger Pigmentzellen, deren äusserer Theil den kugeligen Kern und nur wenig oder auch gar kein Pigment enthält; der innere stark pigmentirte Abschnitt zeigt zahlreiche, sehr feine, zwischen die Stäbchen und Zapfen eindringende Fortsätze, welche für die letzteren pigmentirte Scheiden bilden. Diese scheidenartigen Fortsätze lösen sich wieder in zarte Fäden auf, welche beim Menschen bis zu der

Grenze zwischen dem Aussen- und Innengliede, bei manchen Thieren bis zur Limitans externa reichen. Am Pigmentepithel des Menschen und der Säugethiere sieht man die pigmentirten sechseckigen Felder durch mehr oder weniger breite, helle Linien getrennt, welche nach Schwalbe der Ausdruck einer Kittsubstanz sind, die durch Müller'sche Flüssigkeit erhärtet an gelungenen Präparaten ein Netz mit sechseckigen Maschen bildet. Ich will hinzufügen, dass ich an der Peripherie der Menschennetzhaut die pigmentirten Fortsätze bis zur Membrana limitans externa herabreichen sah.

V. Schlussbemerkungen.

Meine histologischen Untersuchungen ergaben in Bezug auf die Physiologie der Netzhaut im Wesentlichen folgende Resultate:

1. Die Müller'sche Faser beginnt an der Membrana limitans interna und endigt am Pigmentepithel in Form von Stäbchen oder Zapfen.

2. Die Müller'sche Faser geht mit grösster Wahrscheinlichkeit durch alle Schichten glatt durch, ohne irgend welche seitliche Fortsätze abzugeben.

3. Die im Bereiche der inneren Körnerschichte in der Müller'schen Faser befindlichen Elemente sind nicht als Kerne der Radialfaser, sondern als Körner aufzufassen.

4. In dem Abschnitte der Müller'schen Faser, welche innerhalb der äusseren Körnerschicht gelagert ist, findet sich nur im Gebiete der Fovea centralis je ein sogenanntes äusseres Korn in je einer Faser. Ausserhalb der Centralgrube sind in einer Faser zuweilen auch zwei Körner mit Bestimmtheit nachweisbar. Folgerichtig muss die Zahl der Stäbchen und Zapfen eine geringere sein, als die der äusseren Körner. Immerhin bleibt die Frage offen, ob alle Fasern ausserhalb der Centralgrube mehr als ein derartiges Korn besitzen.

Es fällt mir schwer, der Annahme Raum zu geben, dass die äusseren Körner in vivo fixirt seien; mir drängt sich viel-

mehr die Vermuthung auf, dass sie unter gewissen Einflüssen ihren Ort wechseln. Ich habe ja im anatomischen Theil der Arbeit auf den Umstand hingewiesen, dass in der Netzhaut eines Individuums (Mensch) in der ganzen Macula lutea die äusseren Körner jenseits der äusseren Grenzmembran gelegen und auf diese Art an der Zapfenbildung Antheil hatten, während in den übrigen untersuchten Netzhäuten an der analogen Stelle nicht überall Zapfen vorhanden waren. Für mich steht es nämlich, wie schon oben bemerkt wurde, unzweifelhaft fest, dass aus dem Stäbchen nur durch Hineinwandern des Kornes ein Zapfen wird.

Indem ich aber diese Ansicht aufstelle, kann ich nicht umhin, noch einmal hervorzuheben, dass van Genderen Stort unter Engelmann's Leitung schon von Formveränderungen der Zapfen bei Einwirkung von Licht und Dunkelheit gesprochen hat. Da ich mich nur auf mikroskopische Beobachtungen stütze, so kann ich auf die Natur der Einflüsse, welche die vermuthete Bewegung auslösen, gar nicht discutiren.

Die wichtigste Frage, welche in der Physiologie der Retina zu beantworten ist, richtet sich auf die Bestimmung der lichtempfindenden Elemente.

Dass die Nervenfasern, wie wir sie in der Opticusschicht kennen, die lichtempfindenden Elemente nicht darstellen, darüber herrscht volle Einigkeit. Fast das Gleiche gilt von den Ganglienzellen, die in den Lauf der Nervenfasern eingeschaltet sind.

Fragen wir nun, wie gross die Wahrscheinlichkeit ist, dass die Stäbchen und Zapfen die lichtempfindenden Elemente seien?

Zunächst muss hervorgehoben werden, dass die indirecten Beweise, welche H. Müller durch die entoptische Wahrnehmung der Netzhautgefässe und Andere wieder durch Zählung und Messung der Stäbchen und Zapfen aufgebracht haben, ebensogut auf die übrigen nebeneinander gelagerten Formelemente jenseits der Gefässausbreitung bezogen werden können.

Die Behauptung, dass die Stäbchen und Zapfen Endorgane der Nervenfasern sind, hat sich nicht bewährt; es ist also kein positiver Anhaltspunkt für die eben genannte Hypothese gegeben.

Nun sehe ich als das wichtigste Resultat meiner Untersuchung der Retina an, dass erstens die Stäbchen und Zapfen zweifellos eine directe Fortsetzung der Müller'schen Fasern sind. Insoweit also die Annahme berechtigt ist, dass das Stäbchenorgan mit der Lichtempfindung in irgend einer Beziehung stehe, muss dieselbe Annahme auch für die Müller'schen Fasern zugelassen werden. Als ein zweites wichtiges Ergebniss meiner Untersuchung sehe ich die Erkenntniss an, dass die Stäbchen und Zapfen nicht als jene regelmässig nebeneinander stehenden isolirten Gebilde gehalten werden dürfen, als welche man sie bis allher beschrieben. Mit Rücksicht auf die motivirte Vermuthung, dass in die Stäbchen Körner eindringen, müssen nothwendigerweise einige derselben ausgedehnt, andere dagegen verdrängt werden.

Es bleibt also vorläufig keine andere Annahme zulässig, als die lichtempfindenden Stellen in der Region von der inneren bis über die äussere Körnerschicht hinaus, und zwar innerhalb der Müller'schen Röhren zu suchen.

Die Zeichnungen sind sämmtlich von Herrn med. Dr. Carl Henning möglichst naturgetreu ausgeführt worden und auf photo-zinkographischem Wege bei Angerer und Göschl hergestellt.

In den grösseren Abbildungen wurden nur jene Stücke, auf welche sich der Text bezieht, genau nach dem Präparate abgebildet; die übrigen Theile sind schematisch dargestellt.

Der grösste Theil der Abbildungen ist mit Ocular Hartnack Nr. 3 und Objectiv Seibert Wasserimmersion Nr. VIII aufgenommen worden; diejenigen Figuren, welche entweder mit anderen Systemen gezeichnet oder in der zinkographischen

Reproduction verkleinert wurden, will ich behufs leichter Orientirung in Folgenden nennen:

Fig. 8: Ocular Hartnack 3, Objectiv Seibert VIII; um ein Viertel verkleinert.

Fig 17: Ocular Hartnack 3 und dessen Objectiv Nr. 8; um ein Viertel verkleinert.

Fig. 23: Ocular Hartnack 3, Objectiv Seibert VIII; um ein Viertel verkleinert.

Fig. 32: Ocular Hartnack 3, Objectiv Seibert IX.

Fig. 33: Ocular Hartnack 3, Objectiv Seibert VIII; um ein Viertel verkleinert.

Fig. 45, 50, 52, 53: Ocular Hartnack 3, Objectiv Seibert IX.

Fig. 63: Ocular Hartnack 3 und dessen Objectiv Nr. 8; um ein Viertel verkleinert.

Fig. 64: Ocular Hartnack, Objectiv Seibert VIII; um ein Viertel verkleinert.

Fig. 74: Ocular Hartnack 3, dessen Objectiv Nr. 8; um ein Viertel verkleinert.

Fig. 76: Ocular Hartnack 3 und dessen Objectiv Nr. 8. Fig. 78, 79, 84, 85, 86, 87, 88, 89 und 90: Ocular Hartnack 3, Objectiv Seibert VIII; um ein Viertel verkleinert.

Literatur-Verzeichniss und Anmerkungen.

[1] Anz. d. k. k. Gesellsch. d. Aerzte in Wien 1883, Nr. 23.

[2] Joh. Müller's Archiv f. w. Medic. 1844.

[3] H. Müller's ges. u. hinterl. Schriften z. Anat. d. Auges, herausg. v. Otto Becker, p. 7.

[4] L. c., p. 27.

[5] Die Membrana fenestrata der Retina, Leipzig 1868, p. 50. Zu den ersteren sind zu rechnen: Pigmentzellen und -Scheiden, Tapetum, Zapfen und Stäbchen, Oeltropfen, Zapfen- und Stäbchenellipsoide, Zapfen- und Stäbchenkörner, vielleicht auch die Nadeln. (M. S. Favestor.) Zu dem zweiten zählen: Membrana limitans externa, Zapfenfasern, Stäbchenfasern, Zapfenkegel, Stäbchenkegel, Membrana fenestrata, Radialfasern sammt ihren Kernen, Membrana limitans interna, wahrscheinlich auch die Achsenfasern in den Innengliedern, falls sie im Leben vorhanden sind.

Nervöse Elemente sind jedenfalls die Opticusfasern und Ganglienzellen, wahrscheinlich auch ein Theil der inneren Körner.

[6] Pflüger's Arch. f. Physiol. 1885, p. 498. Ueber Bewegungen der Zapfen und Pigmentzellen der Netzhaut unter dem Einfluss des Lichtes und des Nervensystems von Th. W. Engelmann in Utrecht.

[7] Auch F. Boll, Kühne, Angelucci u. A. beschäftigten sich mit dem fraglichen Gegenstande.

[7a] H. Müller's ges. und hinterl. Schriften zur Anat. u. Physiol. des Auges, herausg. von Otto Becker, p. 105.

[8] Nach Michel J., Ueber die Ausstrahlungsweise der Opticusfasern in der menschlichen Retina. Beiträge zur Anatomie und Physiologie, als Festgabe an Karl Ludwig, Leipzig 1875, p. 56. Auf Tafel 7, 8 ist die Anordnung der Faserbündel in der menschlichen Netzhaut überall deutlich plexusartig dargestellt. An der Papille selbst ist die direct lateralwärts strahlende Faserportion die dünnste. Zunächst ausserhalb der Papille laufen die nach oben und unten gerichteten Fasern concav gegen die

Macula lutea; die übrigen radial. Von den bogenförmig gegen die Macula lutea strahlenden hören die medialen in der Nervenzellenschichte auf, die lateral um die Macula von oben und unten herumgreifenden anastomosiren untereinander in vollkommenster Weise. Etwa um die doppelte Entfernung der Papille von der Macula, lateralwärts von letzterer, verflacht sich der Bogenverlauf dieser umgreifenden Fasern und geht weiter in einen radialen, bei den oberen Faserzügen sogar in einen nach oben concaven über. Nur an einer Stelle ist die Faserschichte doppelt: oberhalb der Verbindungslinie zwischen Fovea und Papille. Beim Pferd, Schwein, Rind und Schaf ist die Faserausstrahluug eine radiale; von einem bogenförmigen Verlaufe im Sinne einer Umkreisung der Macula ist nichts zu finden. (Citat aus Hofmann-Schwalle's Archiv 1875, Band IV, pag. 296.)

[9] Michel J. Ueber die Nervenfaserschichte der Netzhaut. Sitzungsber. der phys.-med. Gesellsch. zu Würzburg, 3. Juli 1880, ergänzt seine Publication durch die Mittheilung, dass im Auge des Affen am gelben Flecke sich ähnliche Verhältnisse finden wie beim Menschen.

[10] Gräfe's Archiv f. Ophthalmolog. 1858, Abth. 2, pag. 301.

[11] Schwalbe im Handbuch von Gräfe und Sämisch, pag. 376.

[12] Gerlach, Handbuch der Gewebelehre, 1860, pag. 498.

[13] Schwalbe, Handbuch von Gräfe und Sämisch, pag. 378.

[14] Nach Heinemann (Beiträge zur Anatomie der Retina. Arch. für mikr. Anat., Bd. XIV) besteht die Ganglienzellenschichte beim Axolotl aus drei Reihen von Zellen, die den inneren Körnern in jeder Hinsicht so ähnlich sind, dass an der Identität beider nicht gezweifelt werden kann

[15] Stricker's Handbuch, pag. 985.

[16] Santi Sirena (Verhandlungen der phys.-med. Gesellschaft in Würzburg. Neue Folge, II. Bd., 1871) gelang es in der Netzhaut des Pferdes eine kernhaltige Membran um die Ganglienzellen mit Bestimmtheit nachzuweisen und liess sich letztere noch eine kleine Strecke weit auf die Ursprünge der Nervenzellenfortsätze verfolgen.

[17] Corti (Müller's Archiv, pag. 274) hat zuerst den directen Uebergang des inneren Fortsatzes in die Opticusfaser beobachtet.

[18] Corti (Histolog. Untersuch., angestellt an einem Elephanten, Zeitschrift für wissenschaftl. Zoologie, Bd. V., 1854) hat Aehnliches in der Netzhaut des Elephanten gesehen.

[19] Pacini, welcher diese Schichte zuerst beschrieben, hielt sie für zusammengesetzt aus grauen, meridional verlaufenden Nervenfasern, die in eine granulöse Masse eingebettet seien; ebenso Remak. Blessig erklärte die ganze Lage für Bindesubstanz. (Schwalbe im Handbuch von Gräfe und Sämisch, Bd. I, pag. 385.)

[20] Nach Max Schultze (Stricker's Handbuch) besteht die innere granulirte Schichte aus einer Mischung des von den radiären Stützfasern ausgehen-

den, sehr fein geflochtenen Netzwerkes der spongiösen Bindesubstanz mit verschwindend dünnen, mit spindelförmigen Varicositäten versehenen Nervenfäserchen und dickeren verästelten Fortsätzen der Ganglienzellen, welch letztere jedoch nur bis in die innere Körnerschichte verfolgt werden konnten. Dieser Anschauung Max Schultze's schlossen sich für die Retina Kölliker (Structur et usages de la rétine. Thèse pour le concours, 150 pp., Paris 1873), Manz (Ueber den Bau der Retina des Frosches. Zeitschrift für rationelle Medicin, 3. Reihe, Bd. X, pag. 315, 1861) und Heinemann an (Bemerkungen über den bindegewebigen Stützapparat in der Netzhaut des Vogelauges. Virchow's Archiv, Bd. 30, pag. 256, 1864).

[21] Schwalbe (Handbuch von Gräfe und Sämisch) erklärt die Anordnung der inneren granulirten Schichte auch für netzartig, stimmt jedoch in Betreff des Verhaltens der Radialfasern zu dieser Lage mit der Ansicht Max Schultze's nicht überein, und zwar nicht nur auf Grund seiner anatomischen Beobachtungen, sondern auch und hauptsächlich in Berücksichtigung der differenten chemischen Eigenschaften beider Gebilde. Durch Essigsäure und concentrirte Oxalsäure verblassen die Radialfasern ganz auffallend, um allmählich zu verschwinden, während die innere granulirte Schichte durch Zusatz genannter Flüssigkeiten nur noch deutlicher wird. In 10 Procent Kochsalzlösung erhalten sich die Radialfasern sehr gut, die granulirte Substanz dagegen erblasst und zerfällt in dieser Lösung. An ganz frischen in Humor vitreus untersuchten Netzhäuten sah Schwalbe die innere granulirte Schichte als ein aus homogener Substanz gebildetes Netzwerk von ungleich breiten Bälkchen, dessen Maschenräume von einander vollständig getrennt und kugelig sind; sehr bald nach dem Tode verändert sich das beschriebene Bild dahin, dass die homogene Substanz, wie Schwalbe meint, in Folge eintretender Gerinnung schrumpft, wodurch die Maschenräume passiv erweitert werden; gleichzeitig werden auch die Balken dunkler und deutlicher, während die Maschenräume communiciren. Die feinen Verbindungsäste gröberer Knotenpunkte erscheinen dann als Körner innerhalb einer homogenen Grundsubstanz. Schwalbe ist geneigt, die Körner für kleine in der homogenen Masse zerstreute, mit Flüssigkeit erfüllte Vacuolen zu halten, Henle (Handbuch der Eingeweidelehre des Menschen, 1866, pag. 656) schliesst sich dieser Erklärung der hellen Kügelchen auch an, fand aber ausserdem noch dicht gedrängte Kügelchen innerhalb einer homogenen Grundsubstanz, deren Existenz Schwalbe nicht bestätigen konnte. M. Schultze's Auffassung dieses Gewebes als spongiöse Bindesubstanz wird von Schwalbe bestritten und hat dasselbe mit dem adenoiden Gewebe der Lymphdrüsen durchaus nichts gemein, da letzteres die Reactionen des fibrillären Bindegewebes zeigt, während die granulirte Schicht den Eiweisskörpern angehört; und wenn man den histogenetischen Standpunkt festhält, so darf diese Lage auch nicht zu den Bindesubstanzen

gerechnet werden. Die moleculäre Substanz entsteht nämlich in loco aus einem vom oberen Keimblatte, und zwar dessen axialen Theile abstammenden Blastem. Wahrscheinlich sind dabei jene Zellen betheiligt, welche Babuchin bei eilf- bis zwölftägigen Hühnerembryonen in der Mitte dieser Schichte fand; es würde dann die innere granulirte Schichte als eine von den Zellen aus gebildete Intercellularsubstanz eiweissartiger Natur aufzufassen sein. Diese Zellen konnte jedoch Babuchin (Beiträge zur Entwickelungsgeschichte des Auges, besonders der Retina, Würzburger naturwissenschaftliche Zeitschrift, Bd. XV, pag. 71, 1863) beim erwachsenen Huhn nicht mehr finden.

[22] Nagel (Gräfe's Archiv, Bd. VI, pag. 218) beobachtete in der Mitte der inneren granulirten Schichte des Menschen einzelne feine Kerne von 0·003 bis 0·004 Millim. Durchmesser rund oder oval, oft ohne Kernkörperchen, in Carminpräparaten deutlich hervortreten.

[23] H. Müller (H. Müller, Zeitschrift für wissenschaftliche Zoologie, Bd. VIII, 1857) sah in der granulösen Schichte des Barsches hie und da einen Kern oder eine Zelle, aber ziemlich unbestimmter Art, die vielleicht immer den benachbarten Schichten angehören.

[24] Nach Ritter (Die Structur der Retina, dargestellt nach Untersuchungen über das Walfischauge, pag. 11 und 12, Leipzig 1864) ist das Grundelement der granulösen Schichte die von ihm genannte zweiästige Faserzelle. Durch den Zusammentritt der Zellenäste bilde sich das Netz der von ihm so genannten äusseren Faserschichte.

[25] Golgi und Manfredi (Schwalbe im Handbuch von Gräfe und Sämisch, Bd. I) lassen an der Bildung dieses Stratums zwei ganz verschiedene Elemente sich betheiligen: zahlreiche Bindegewebsfibrillen, die Fortsätze der von ihnen aus dieser Schichte beschriebenen Gliazellen und die feinen Fortsätze der Ganglienzellen, welche mit den Fibrillen ein dichtes Netzwerk bilden.

[26] Rindfleisch (M. Schultze's Archiv, Bd. III, pag. 453 und 454 (Zur Kenntniss der Nervenendigung in der Hirnrinde) und Butzke (Archiv f. Psychiatrie und Nervenkrankheiten, Bd. III, 1872, pag. 575 bis 598) halten die granulirte Substanz der Centralorgane für nervös und stellen sich dieselbe vor als entstanden aus einer körnig-faserigen Auflösung der Ganglienzellenfortsätze. Boll bekämpft diese Anschauung für die Centralorgane des Nervensystems und Schwalbe will diese Anschauungen für die Retina nicht gelten lassen schon aus dem Grunde, weil die Ganglienzellen an der Peripherie der Netzhaut nur sehr spärlich vorhanden seien, die innere granulirte Schichte jedoch nur ganz unbedeutend dünner werde.

[27] Die fein granulirte Schichte besteht nach Denisenko's (Hoffmann-Schwalbe's Archiv, Bd. VIII, 1879, pag. 339) Ansicht weder aus homogener Masse, noch aus körniger Substanz, oder aus feinen Aestchen eines Nervengewebes, vielmehr bildet die Zelle den hauptsächlichsten Bestandtheil dieser Schichte.

[28] G. Wagener (Sitzungsbericht der Marburger naturf. Ges. Juli 1868, Nr. 5).

[29] Schwalbe (Handbuch von Gräfe und Sämisch, pag. 386).

[30] Krause (W. Krause: Die Membrana fenestrata der Retina. Leipzig 1868, pag. 42) unterscheidet noch eine Art der inneren Körner, welche die äusserste Lage bildend, in die äussere granulirte Schichte hineinragen, constant etwas grösser und unipolar sind und wäre geneigt, sie als Endorgane des Sehnerven aufzufassen, falls die Continuität nach innen hin mit den unzweifelhaft nervösen Elementen: Opticusfasern oder Ganglienzellen, nachgewiesen wäre.

[31] Schwalbe (Handbuch von Gräfe und Sämisch, pag. 391).

[32] Handbuch von Gräfe und Sämisch.

[33] W. Müller (Ueber die Stammesentwickelung des Sehorgans der Wirbelthiere 1874).

[34] Ueber die Macula lutea des Menschen und die Ora serrata einiger Wirbelthiere, 1870, pag. 11.

[35] Stricker's Handbuch, pag. 320.

[36] Die Membrana fenestrata der Retina. Leipzig 1868, pag. 9.

[37] Zeitschrift f. wiss. Zool. III., pag. 234 bis 237, 15. Mai 1851.

[38] Kölliker. Zur Anatomie und Physiologie der Retina von A. Kölliker und H. Müller, in H. Müller's gesammelten und hinterl. Schriften von Otto Becker, pag. 14.

[39] l. c., pag. 19.

[40] l. c., pag. 82.

[41] l. c., pag. 101.

[42] Krause: Membrana fenestrata der Retina, Leipzig 1868.

[43] M. Schultze in Stricker's Hdb., pag. 1016.

[44] Handbuch von Gräfe und Sämisch, pag. 368.

[45] Ueber die Stammesentwickelung des Sehorgans der Wirbelthiere, pag. 58.

[46] In Stricker's Handbuch, pag. 992.

[47] Membrana fenestrata.

[48] Im Handbuch von Gräfe und Sämisch, pag. 422.

[49] Archiv für Ophthalmologie. Bd. XXII, Abth. IV, pag. 1 bis 25.

[50] Internationale Monatsschrift für Anatomie und Histologie, 1884, Bd I, pag. 176.

[51] M. Schultze in Stricker's Handbuch, pag. 1018.

[52] Gewebelehre.

[53] Handbuch der Eingeweidelehre des Menschen. J. 1866.

[54] Im Handbuch von Gräfe und Sämisch, pag. 369.

INHALT.

Seite

I. Einleitung 1
II. Methoden und Objecte der Untersuchung 3
III. Historische Bemerkungen 6
IV. Ergebnisse der histologischen Untersuchung:
a) Allgemeine Vorbemerkungen 9
b) Die Schicht der Sehnervenfasern 11
c) Die Schicht der Ganglienzellen 13
d) Die innere granulirte Schicht 19
e) Die Schicht der inneren Körner 22
f) Die äussere granulirte Schicht 26
g) Die Müller'schen Radialfasern. Die Stäbchen- und Zapfenschicht 29
h) Die Schicht der äusseren Körner 50
i) Die innere und äussere Grenzmembran 60
k) Die Schicht des Pigmentepithels 61
V. Schlussbemerkungen 62
Literaturverzeichniss und Anmerkungen 66

K. k. Hofbuchdruckerei Carl Fromme in Wien.